ISSN 0039-1735 (Print)
ISSN 2309-5318 (Online)

СТОМАТОЛОГИЯ

Том 96

3'2017

Научно-практический журнал

Основан в 1922 г.

МЕДИА СФЕРА

ISSN 0039-1735 (Print)
ISSN 2309-5318 (Online)

Министерство здравоохранения Российской Федерации

Федеральное государственное бюджетное учреждение «Центральный научно-исследовательский институт стоматологии и челюстно-лицевой хирургии» Министерства здравоохранения Российской Федерации

«Стоматология» — научно-практический рецензируемый медицинский журнал.
Выходит 6 раз в год.
Основан в 1922 году.

«Stomatologiia» (Stomatology) is a bimonthly peer-reviewed medical journal published by MEDIA SPHERA Publishing Group.
Founded in 1922.

Журнал представлен в следующих международных базах данных и информационно-справочных изданиях: **РИНЦ (Российский индекс научного цитирования), Web of Science (Russian Science Citation Index — RSCI), PubMed/Medline, Index Medicus, Scopus (через Medline), Ulrich's Periodicals Directory, Google Scholar.**

Издательство Медиа Сфера:
127238 Москва,
Дмитровское ш., д. 46, корп. 2, этаж 4.
Тел.: (495) 482-4329
Факс: (495) 482-4312
E-mail: info@mediasphera.ru
www.mediasphera.ru
Отдел рекламы: (495) 482-0604
E-mail: reklama@mediasphera.ru
Отдел подписки: (495) 482-5336
E-mail: zakaz@mediasphera.ru

Адрес для корреспонденции:
127238 Москва, а/я 54, Медиа Сфера

Адрес редакции:
119992 Москва, ГСП-2,
ул. Тимура Фрунзе, д. 16.
Тел.: (499) 246-3482

Зав. редакцией Л.Н. Дружинина
Научный редактор М.В. Короленкова

Редакция не несет ответственности за содержание рекламных материалов. Точка зрения авторов может не совпадать с мнением редакции.
К публикации принимаются только статьи, подготовленные в соответствии с правилами для авторов. Направляя статью в редакцию, авторы принимают условия договора публичной оферты. С правилами для авторов и договором публичной оферты можно ознакомиться на сайте: www.mediasphera.ru. Полное или частичное воспроизведение материалов, опубликованных в журнале, допускается только с письменного разрешения издателя — издательства «Медиа Сфера».

Оригинал-макет изготовлен издательством Медиа Сфера
Компьютерный набор и верстка:
О.В. Ненашева, М.Л. Калужнин
Корректоры: В.Ю. Глазунова,
И.В. Корягина, Е.А. Папоян

Индексы по каталогу Агентства «Роспечать»
71468 — для индивидуальных подписчиков
71469 — для предприятий и организаций

Подписано в печать 2.06.17
Формат 60×90 1/8; тираж 3000 экз.
Усл.печ.л. 10,5. Заказ 601
Отпечатано в ООО «ТИПОГРАФИЯ КС-ПРИНТ»

СТОМАТОЛОГИЯ

Том 96 **3.2017**

НАУЧНО-ПРАКТИЧЕСКИЙ РЕЦЕНЗИРУЕМЫЙ ЖУРНАЛ

Александр Иванович Евдокимов — выдающийся деятель отечественной стоматологии (1883—1979)

РЕДАКЦИОННАЯ КОЛЛЕГИЯ

Главный редактор А.А. Кулаков, акад. РАН
Зам. гл. редактора И.М. Макеева, д.м.н., проф.
Отв. секретарь А.И. Грудянов, д.м.н., проф.

С.И. Абакаров, д.м.н., проф.
А.В. Алимский, д.м.н., проф.
В.Н. Балин, д.м.н., проф.
Е.В. Боровский, д.м.н., проф.
В.Д. Вагнер, д.м.н., проф.
Р.Ш. Гветадзе, член-корр. РАН
А.С. Григорьян, д.м.н., проф.
Б.Н. Давыдов, член-корр. РАН
С.Ю. Иванов, член-корр. РАН
М.В. Короленкова, к.м.н.
Е.К. Кречина, д.м.н., проф.
И.Ю. Лебеденко, д.м.н., проф.
Л.Н. Максимовская, д.м.н., проф.
В.Н. Олесова, д.м.н., проф.
Л.С. Персин, член-корр. РАН
И.М. Рабинович, д.м.н., проф.
С.А. Рабинович, д.м.н., проф.
В.В. Рогинский, д.м.н., проф.
А.Н. Ряховский, д.м.н., проф.
В.А. Сёмкин, д.м.н., проф.
К. Сфорца, проф. (Италия)
Д. Тарталья, проф. (Италия)
В.Н. Трезубов, д.м.н., проф.

РЕДАКЦИОННЫЙ СОВЕТ

И.М. Байриков (Самара)
А.А. Левенец (Красноярск)
Г.И. Ронь (Екатеринбург)
Г.Т. Салеева (Казань)
М.М. Соловьев (Санкт-Петербург)
П.Г. Сысолятин (Новосибирск)
А.В. Цимбалистов (Санкт-Петербург)

Решением Высшей аттестационной комиссии (ВАК) Министерства образования и науки РФ журнал «Стоматология» включен в Перечень ведущих рецензируемых научных журналов и изданий, выпускаемых в Российской Федерации, в которых рекомендована публикация основных результатов диссертационных исследований на соискание ученых степеней доктора и кандидата наук.

Издательство **МЕДИА СФЕРА** Москва • **MEDIA SPHERA** Publishing GROUP Moscow

СОДЕРЖАНИЕ CONTENTS

ЭКСПЕРИМЕНТАЛЬНО-ТЕОРЕТИЧЕСКИЙ РАЗДЕЛ / **THEORETICAL STUDIES**

Антонова И.Н., Гончаров В.Д., Боброва Е.А.
Исследование ультраструктурного состояния твердых тканей зуба при экспериментальном моделировании ортодонтического лечения несъемной аппаратурой
5 *Antonova I.N., Goncharov V.D., Bobrova E.A.*
Ultrastructural changes of human dental hard tissues during orthodontic treatment with fixed appliances

ТЕРАПЕВТИЧЕСКИЙ РАЗДЕЛ / **CONSERVATIVE DENTISTRY**

Дорошина В.Ю., Маргарян Э.Г., Аракелян М.Г.
Стоматологический статус пациентов в зависимости от их гендерных и возрастных характеристик
11 *Doroshina V.Yu., Margaryan E.G., Arakelyan M.G.*
Specific age-related and gender related features in oral status

Иорданишвили А.К., Пихур О.Л., Черный Д.А.
Клиновидные дефекты зубов у взрослых людей разных возрастных групп: ремарки к профилактике и лечению
14 *Iordanishvili A.K., Pikhur O.L., Cherni D.A.*
Teeth wedge-shaped defects in adults of different age groups: remark to prevention and treatment

Макеева И.М., Самохлиб Я.В., Дикопова Н.Ж.
Влияние морфологии зубов на биоэлектрическую активность жевательных мышц
18 *Makeeva I.M., Samokhlib Ja.V., Dikopova N.Zh.*
The influence of teeth morphology on bioelectrical activity of masticatory muscles

ХИРУРГИЧЕСКИЙ РАЗДЕЛ / **ORAL AND MAXILLOFACIAL SURGERY**

Сёмкин В.А., Измайлова З.М., Колотиков П.А.
Ретроспективный анализ результатов лечения пациентов с деструктивными процессами в зоне корней моляров нижней челюсти
23 *Semkin V.A., Izmailova Z.M., Koloticov P.A.*
Retrospective study on treatment results of patients with bone destruction in lower molars roots area

Конопля А.И., Голдобин Д.Д., Локтионов А.Л.
Местный иммунный и оксидантный статус при хроническом периодонтите в стадии обострения
26 *Konoplya A.I., Goldobin D.D., Loktionov A.L.*
Local immune and oxidative status in exacerbated chronic apical periodontitis

Чкадуа Т.З., Асирова Г.В., Мустафина Ф.К., Черненький М.М., Фролов С.С., Вейзе Д.Л.
Реконструктивная отопластика: дифференцированный подход к выбору метода обработки ауореберного хряща и формирования каркаса ушной раковины при помощи карвинг-техники
30 *Chkadua T.Z., Asirova G.V., Mustafina F.K., Chernenkiy M.M., Frolov S.S., Vejze D.L.*
Reconstructive otoplasty: differentiated approach to rib cartilage processing and ear framework formation using carving technique

Мураев А.А., Иванов С.Ю., Ивашкевич С.Г., Горшенев В.Н., Телешев А.Т., Кибардин А.В., Кобец К.К., Дубровин В.К.
Органотипичные костные имплантаты — перспектива развития современных остеопластических материалов
36 *Muraev A.A., Ivanov S.Yu., Ivashkevich S.G., Gorshenev V.N., Teleshev A.T., Kibardin A.V., Kobets K.K., Dubrovin V.K.*
Orthotopic bone implants for bone regeneration

Матякин Е.Г., Илькаев К.Д., Азизян Р.И., Чучков В.М., Анурова О.А., Дронова Е.Л., Гветадзе Ш.Р.
Фибромиксоидная саркома верхней челюсти
40 *Matyakin E.G., Ilkaev K.D., Azizyan R.I., Chuchkov V.M., Anurova O.A., Dronova E.L., Gvetadze Sh.R.*
Fibromyxoid sarcoma of maxilla

ОРТОДОНТИЯ / **ORTHODONTICS**

Арсенина О.И., Шишкин К.М., Шишкин М.К., Попова Н.В.
Эффективность цефалометрии в планировании ортодонтической коррекции: цефалометрические параметры и их возрастные изменения (часть 1)
45 *Arsenina O.I., Shishkin K.M., Shishkin M.K., Popova N.V.*
Efficiency of cephalometry in orthodontic treatment planning: cephalometric parameters and their age-related changes

ДИСКУССИЯ / **DISCUSSION**

Макеева И.М., Свистунова Е.Г., Маргарян Э.Г., Проценко А.С.
Особенности трудовой деятельности и возможности профессионального роста врачей-стоматологов с учетом их гендерных различий
49 *Makeeva I.M., Svistunova E.G., Margaryan E.G., Protsenko A.S.*
Gender-related differences in working practice and professional growth of dentists

ОБЗОРЫ / **REVIEWS**

Анисимова Е.Н., Громовик М.В.
Особенности безопасного местного обезболивания у пациентов с бронхиальной астмой
52 *Anisimova E.N., Gromovik M.V.*
Safe local anesthesia in patients with bronchial asthma

РЕЦЕНЗИИ / **BOOK REVIEW**

Рецензия на монографию профессоров В.А. Сёмкина и И.И. Бабиченко «Одонтогенные кисты и опухоли. Диагностика и лечение»
55 Prof. V.A. Semkin and Prof. I.I. Babichenko «Odontogenous cysts and tumors diagnosis and treatment» textbook review

© Медиа Сфера, 2017

ЮБИЛЕЙ		ANNIVERSARY
Проф. А.И. Матвеева (к 80-летию со дня рождения)	56	Prof. A.I. Matveeva (on occasion of 80-t anniversary)
Тезисы VIII научно-практической конференции молодых ученых, посвященной 55-летию Центрального научно-исследовательского института стоматологии и челюстно-лицевой хирургии «Современные научные достижения в стоматологии и челюстно-лицевой хирургии», 2017	57	Abstracts of VIII Young Scientists Conference dedicated to 55sanniversary of Central Research Institute of Dentistry and Maxillofacial Surgery «Modern scientific achievements in dentistry and maxillofacial surgery»

* * *

ТЕЗИСЫ VIII НАУЧНО-ПРАКТИЧЕСКОЙ КОНФЕРЕНЦИИ МОЛОДЫХ УЧЕНЫХ, ПОСВЯЩЕННОЙ 55-ЛЕТИЮ ЦЕНТРАЛЬНОГО НАУЧНО ИССЛЕДОВАТЕЛЬСКОГО ИНСТИТУТА СТОМАТОЛОГИИ И ЧЕЛЮСТНО-ЛИЦЕВОЙ ХИРУРГИИ «СОВРЕМЕННЫЕ НАУЧНЫЕ ДОСТИЖЕНИЯ В СТОМАТОЛОГИИ И ЧЕЛЮСТНО-ЛИЦЕВОЙ ХИРУРГИИ» 2017

ТЕРАПЕВТИЧЕСКАЯ СТОМАТОЛОГИЯ

Абдурахманова З.У. Экспериментальное обоснование применения биоматериалов при моделировании случайного вскрытия пульпы 57

Абрамова Е.С. Роль цитокинов ротовой жидкости у пациентов, страдающих пузырными заболеваниями слизистой оболочки рта 57

Алекберова Г.И. Показатели смешанной слюны у пациентов с болезнями органов пищеварения, имеющих некариозные поражения эмали зубов. 58

Дарчинян Г.Р. Основные диагностические признаки проявления системной красной волчанки во рту у детей 59

Захарова К.Е. Изучение структуры корневых каналов зубов после фотодинамического воздействия. 59

Коршунов А.С. Диагностика дисплазии соединительной ткани по твердым тканям зубов человека. 60

Кузнецова С.В. Содержание матриксных металлопротеиназ и соотношение коллагенов I и III типов на различных стадиях репаративного процесса в пародонте 61

Макарова Н.Е. Совершенствование методов диагностики и лечения очаговой деминерализации эмали зубов 61

Саматова Р.З. Оценка эффективности профилактики кариеса зубов у детей в регионе с развитой нефтехимической промышленностью 62

Смирнова Т.Н. Компьютерная капилляроскопия в диагностике микроциркуляторных нарушений при воспалительных заболеваниях пародонта 63

Умарова К.В. Комплексное лечение мукозита, индуцированного химио- и радиотерапией у пациентов с онкологическими заболеваниями органов и тканей рта 63

ХИРУРГИЧЕСКАЯ СТОМАТОЛОГИЯ

Багиров Т.М. Методы удаления имплантатов, утративших функциональную ценность и их травматичность 65

Балыкин Р.А. Применение аутологичного комплекса иммунопептидов при хирургическом лечении воспалительно-деструктивных поражений пародонта 65

Безруков А.А. Применение гидроколлоидной раневой повязки Granuflex при хирургическом лечении веррукозной лейкоплакии слизистой оболочки рта 66

Бобровницкий О.И. Обоснование метода низкоинтенсивной микроволновой терапии на хирургическом этапе внутрикостной дентальной имплантации 66

Ершова А.М. Сравнительная оценка применения синтетических и ксеногенных остеопластических материалов для сохранения параметров альвеолярной кости челюстей перед дентальной имплантацией 67

Степанян З.М. Оптимизация хирургического доступа на молярах нижней челюсти 68

ЧЕЛЮСТНО-ЛИЦЕВАЯ ХИРУРГИЯ

Асирова Г.В. Реконструктивная отопластика с использованием трехкомпонентного метода формирования каркаса ушной раковины карвинг-техникой 69

Гусаров А.М. Применение навигационных систем при устранении посттравматических дефектов и деформаций 69

Качмазова М.В. Психоэмоциональное состояние пациентов с деформациями носа как критерий эффективности ринопластики 70

Кобазев В.Э. Тканевая реакция мягких тканей на сетчатые имплантаты, используемые для устранения птоза при параличе мимической мускулатуры 70

Митрошенков П.П. Опыт применения систем компьютерной навигации в ортогнатической хирургии 71

Москалёва О.С. Критерии использования малоберцового аутотрансплантата в реконструкции средней зоны лица 72

Струкова О.О. Комбинированные методы липофилинга в реабилитации пациентов с рубцовыми деформациями челюстно-лицевой области 73

Чолокава Т.Д. Метод внутрикостной имплантации в область височной кости при эктопротезировании ушной раковины 73

ОРТОПЕДИЧЕСКАЯ СТОМАТОЛОГИЯ

Павлов А.А. Влияние статического и динамического травления на поверхность гибридной керамики 75

Соловьёв С.И. Способ цифрового анализа жевательной эффективности 75

Тихон Ю.В. Спектрометрические свойства адгезивных цементов для фиксации керамических конструкций 76

Федоровский А.Н. Клинико-лабораторное обоснование выбора несъемной ортопедической конструкции с опорой на дентальные имплантаты, включающей консольный элемент 77

Шилова Е.В. Влияние обработки зубопротезных сплавов на их коррозийную стойкость 78

ОРТОДОНТИЯ

Базиев А.А. Термографическое обследование пациентов с гемифациальной микросомией 79

Бондарева Н.Е. Ортодонтическое лечение пациентов с расщелиной губы и неба с учетом структурных особенностей и дисфункции языка 79

Козаченко В.Э. Ортодонто-хирургическое лечение пациентов с дефектами и деформациями зубных рядов 80

ОРГАНИЗАЦИЯ СТОМАТОЛОГИЧЕСКОЙ ПОМОЩИ

Ерошенко Р.Э. Оценка доступности и качества оказания стоматологической ортопедической помощи сельскому населению Омской области 81

Лапина А.К. Оценка качества заполнения медицинской документации в частных медицинских организациях 82

Хасянов А.Ш. Сравнительная оценка качества жизни пациентов при хирургическом ортогнатическом лечении 83

© Медиа Сфера, 2017

doi: 10.17116/stomat20179635-10

Исследование ультраструктурного состояния твердых тканей зуба при экспериментальном моделировании ортодонтического лечения несъемной аппаратурой

Д.м.н. И.Н. АНТОНОВА[1]*, д.т.н. В.Д. ГОНЧАРОВ[2], Е.А. БОБРОВА[1]

[1]Первый Санкт-Петербургский государственный медицинский университет им. акад. И.П. Павлова Минздрава России, Санкт-Петербург, Россия; [2]Санкт-Петербургский государственный электротехнический университет (ЛЭТИ) им. В.И. Ульянова (Ленина), Санкт-Петербург, Россия

В эксперименте изучены изменения поверхности эмали зуба на наноуровне на этапе фиксации замка брекет-системы, после действия ортодонтических сил, после снятия системы. Материалом экспериментального исследования являлись 5 интактных постоянных зубов, удаленных по ортодонтическим показаниям. Исследования проводились в 4 случайным образом выбранных точках в интересующих областях поверхности эмали (всего 20 точек). Структура тканей зуба изучалась с помощью сканирующих зондовых микроскопов. В полуконтактном режиме использовались стандартные зонды с радиусом закругления кончика 10 нм. Установлены структурные нарушения в эмали зуба, образование нанотрешин по периметру замка и на расстоянии до 1 мм от него. Наблюдаемые нарушения связаны с морфологией поверхности и групповой принадлежностью зуба.

Ключевые слова: эмаль зуба, атомно-силовая микроскопия, ортодонтическое лечение.

Ultrastructural changes of human dental hard tissues during orthodontic treatment with fixed appliances

I.N. ANTONOVA, V.D. GONCHAROV, E.A. BOBROVA

[1]First Saint-Petersburg State Medical University named after I.P. Pavlov, Saint-Petersburg, Russia; [2]Saint-Petersburg State Electrotechnical University LETI named after V.I. Ulianov (Lenin), Saint-Petersburg, Russia

The aim of the study was to evaluate ultrastructural changes of dental enamel after fixation of orthodontic appliances, initial influence of orthodontic forces and removal of braces. Five intact permanent tooth extracted for orthodontic reasons were included in the experimental study. Scanning probe microscopy was conducted in 4 random enamel points in each tooth (20 points overall) in semi-contact mode with standard 10 nm probes. The study showed ultrastructural enamel changes such as nanofractures up to 1 mm along the braces locks. The changes correlated with surface morphological features and teeth anatomy and may play an important role in dental decay and non-carious lesions occurring in the course of orthodontic treatment.

Keywords: dental enamel, atomic force microscopy, orthodontic treatment.

Несъемная аппаратура для лечения зубочелюстных аномалий к 2000 г. уже применялась у 80% пациентов, обратившихся за ортодонтической помощью [8]. При этом в процессе лечения не исключен риск осложнений, доля которых остается высокой и составляет, по данным разных авторов, от 32,7 до 50% [5, 15].

Лечение с использованием брекет-системы локально подвергает эмаль зуба дополнительному механическому воздействию ортодонтических сил, с одной стороны, и жевательному давлению — с другой, что отражается на ее микро- и макроструктуре. На состояние твердых тканей зуба влияет и способ крепления замковых элементов, так как они фиксируются на предварительно протравленную и обработанную адгезивной системой эмаль. Данные исследований отечественных и зарубежных авторов свидетельствуют, что повреждения эмали (трещины, микротрещины, сколы) после удаления замков несъемной аппаратуры достаточно значительны [3, 9—11, 13].

В связи с изложенным изучение ультраструктурных изменений твердых тканей зуба в процессе ортодонтического лечения приобретает особую актуальность [7, 14].

Мы поставили перед собой задачу изучить в эксперименте на интактных зубах ультраструктурные изменения поверхности эмали зубов на разных этапах лечения с использованием брекет-системы.

Материал и методы

Материалом исследования явились 5 интактных постоянных зубов (2 резца и 3 моляра), удаленных по ортодонтическим показаниям у пациентов в возрасте от 17 до 30 лет. Очищенные от мягких тканей образцы зубов хра-

© Коллектив авторов, 2017

*Тел.: +7(812)338-6404

нили в физиологическом растворе. Образцы последовательно подвергали обработке, типичной для установки брекет-систем: 1) аппликация ортофосфорной кислоты, очистка водой, высушивание воздухом (все по 30 с); 2) нанесение адгезивной системы с полимеризацией (10 с); 3) фиксация брекета; 4) образцы подвергались механическому воздействию, аналогичному ортодонтическому, т.е. тому, что испытывает зуб с установленной системой в реальных медицинских условиях; усиление нагрузки составляло 10±5 Н, частота — 1 Гц; каждый образец испытывал 20 000±200 нагружений на жевательную поверхность при фиксации «в натяг» брекет-системы; 5) снятие брекета.

В начале работы и после окончания 1, 2, 3 и 5-го этапов исследования структуры тканей зуба сканировали с помощью сканирующих зондовых микроскопов Ntegra Prima и Certus Light (Россия) в лаборатории СПбГЭТУ. На последнем этапе исследования применялись шлифы толщиной 2 мм, полученные путем распила зуба алмазным инструментом с водяным охлаждением. В исследовании использовались в полуконтактном режиме стандартные зонды с радиусом закругления кончика 10 нм. Для этой цели на основании предварительных исследований нами были предложены 2 оптимальных режима атомно-силовой микроскопии (АСМ): исследования проводились как по высоте, так и по другим параметрам сигналов, принимаемых от кантеливера (фаза и mag*sin) [1]. Подобные режимы сканирования позволяют лучше увидеть пространственную структуру ткани зуба.

Исследовали 4 точки, случайным образом выбранные, в интересующих областях поверхности эмали 2 резцов (8 точек) и 3 моляров (12 точек). Получены типичные, наблюдаемые во всех исследованных образцах картины микроструктурных изменений тканей зуба. Методы описательной статистики включали в себя оценку среднего арифметического (*M*), средней ошибки (*m*). Статистическая значимость различий определялась с помощью *t*-критерия Стьюдента. Критический уровень значимости при проверке статистических гипотез принимался равным 95% ($p<0,05$). Обработку и графическое представление данных осуществляли с помощью компьютерных программ Statistica 6.0 и Excel 2003.

Результаты и обсуждение

При АСМ-сканировании интактной поверхности зубной эмали перед креплением брекет-системы удалось установить, что размер отдельных зерен гидроксиапатита (ГА) <100 нм. Математическая обработка данных позволила выделить на исследуемой поверхности линию и построить изменение высоты (профиль); **рис. 1**.

Необработанные поверхности моляра и резца имеют ультраструктурные различия рельефа эмали. Наиболее характерный размер углублений на поверхности эмали резца 1 мкм. Число более крупных отверстий (размером от 1—2 мкм в одном направлении до 3—5 мкм в другом) невелико. Исследуемые образования (канальцы) расположены на относительно ровной поверхности. Мелкие канальцы образуют структуры типа «чешуек» диаметром 2—4 мкм и имеют вытянутую форму. На поверхности зуба вблизи крупных канальцев эмали в ряде случаев наблюдается рост кристаллов ГА с характерным размером порядка 1 мкм. Практически по периметру всех более крупных канальцев наблюдаются утолщения ткани размером 1—2 мкм **(рис. 2, 3)**.

Менее ровная ультраструктура поверхности эмали моляра содержит большее количество крупных каналов (размер 2—5 мкм). В некоторых случаях их внутренняя поверхность содержит фрагменты кристаллов, слабо связанные с тканями зуба. Представленные результаты не противоречат ранее приводимым в литературе, полученным другими методами, и существенно дополняют их. Так, Ю.А. Ипполитов [4] изучал эмаль удаленных по ортодонтическим показаниям зубов у людей 17—25 лет с помощью растровой электронной микроскопии в режиме вторичной электронной эмиссии при увеличении от 800 до 4000 мкм. Сканирование показало, что поверхность эмали представлена неровностями, мелкими вдавлениями диаметром 4—6 мкм и глубиной 0,5—3 мкм, валиками, причем микрорельеф эмали имел углубления, переходящие в канальцы диаметром до 2 мкм, в совокупности создающие структуру, похожую на соты. [4]. Размер, форма и количество канальцев на единицу поверхности эмали, а также изменение этих параметров в области эмалево-дентинной границы позволяет

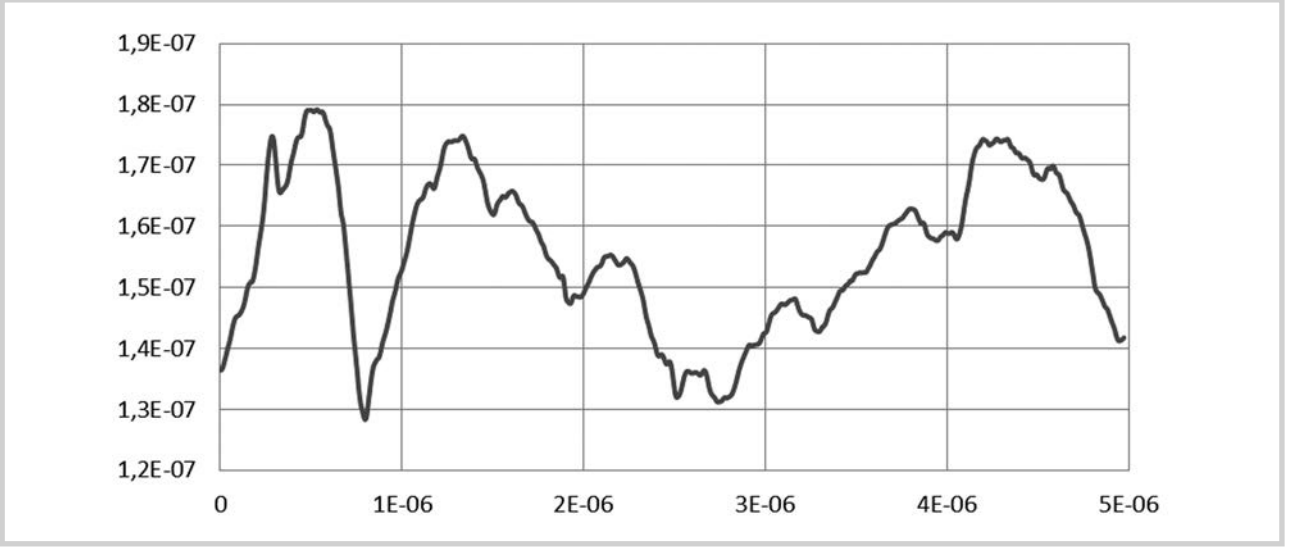

Рис. 1. **Характерный профиль исследуемой поверхности моляра до крепления брекет-системы.**

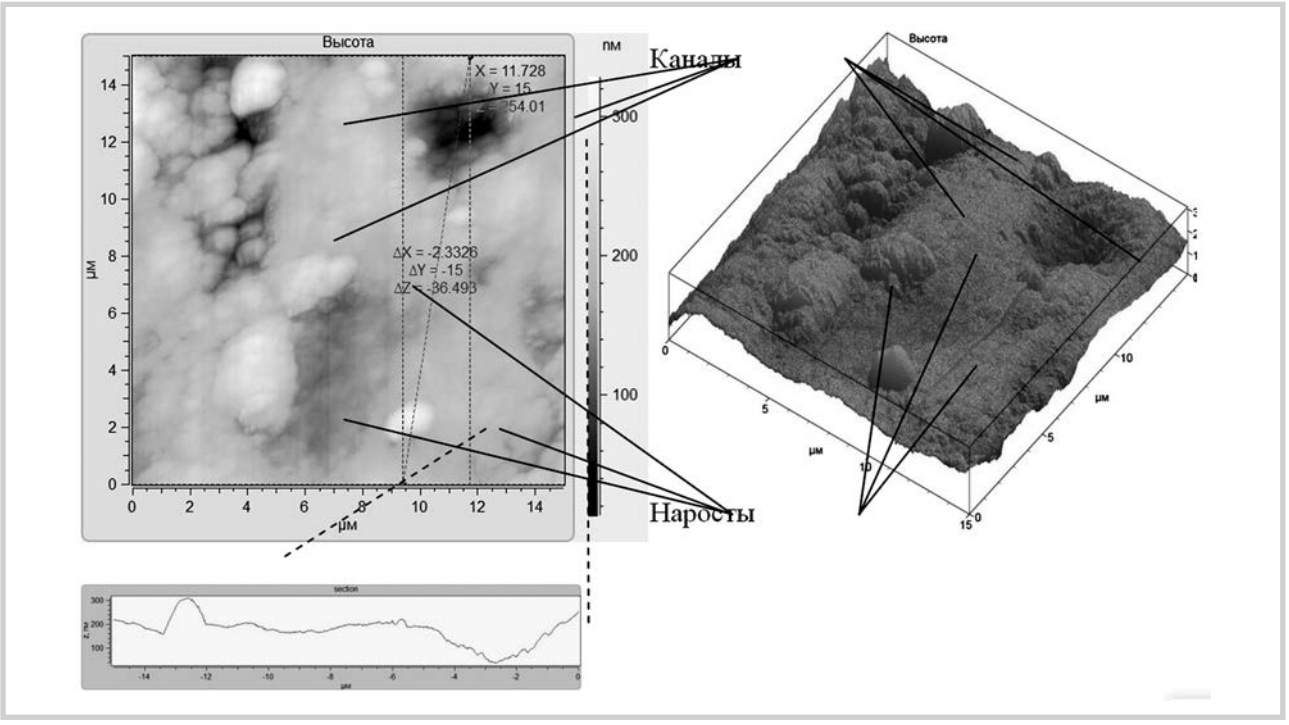

Рис. 2. **АСМ-исследование. Поверхность эмали моляра до лечения 2D, 3D (разрешение 15 мкм).**

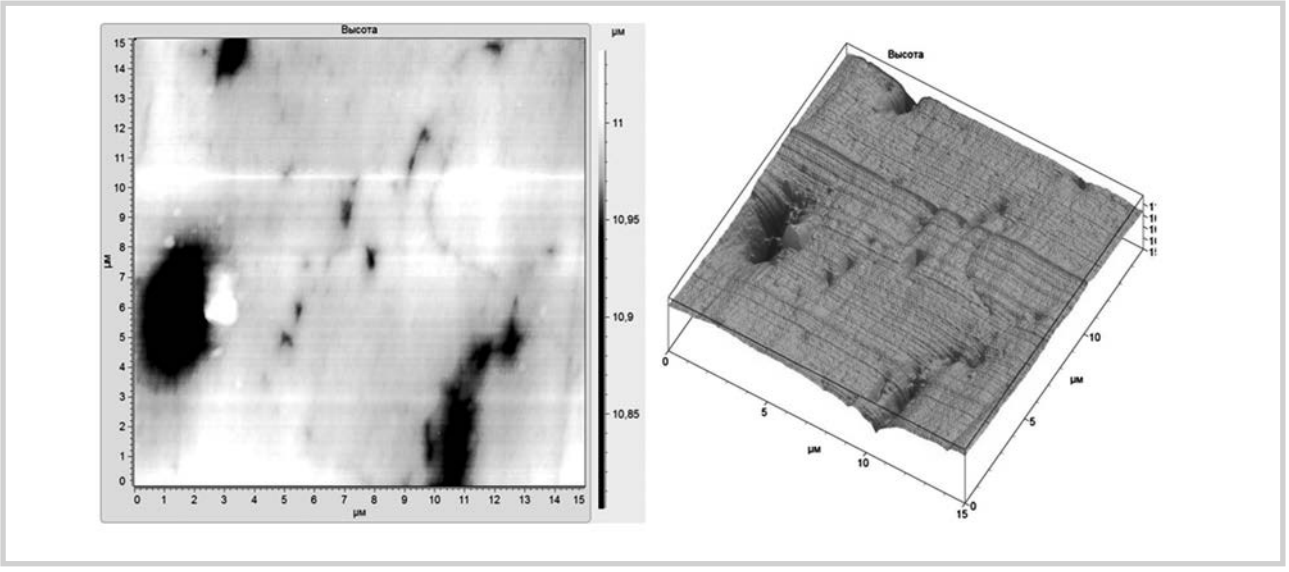

Рис. 3. **АСМ-исследование. Поверхность эмали резца до лечения 2D, 3D (разрешение 15 мкм).**

не только подтвердить высокую степень проницаемости здоровой ткани зуба во всех направлениях, но и рассчитать изменения осмотического давления в эмали и дентине в норме и при нарушении равновесия процессов де- и реминерализации, в частности в процессе ортодонтического лечения, уточнив механизмы патогенеза наблюдаемых осложнений **(см. рис. 1—3)**.

Результаты исследования поверхности эмали зуба после протравливания ортофосфорной кислотой

После обработки предполагаемого места крепления брекета ортофосфорной кислотой по общепринятой методике в некоторых случаях мы наблюдали частицы ГА, образующие агломераты со средним диаметром 0,5 мкм в форме эллипсоида и практически гладкой поверхностью, оставшиеся на внутренней границе углублений (канальцев). При этом соединение с основной массой твердых тканей зуба нарушается и сохранено лишь частично. В пределах агломерата кристаллы расположены плотнее относительно друг друга, соединяя по 5—6 фрагментов частиц ГА **(рис. 4)**.

Эти области в дальнейшем могут стать слабым звеном, приводя к нарушению адгезии материала к тканям зуба, особенно при длительном воздействии ортодонтиче-

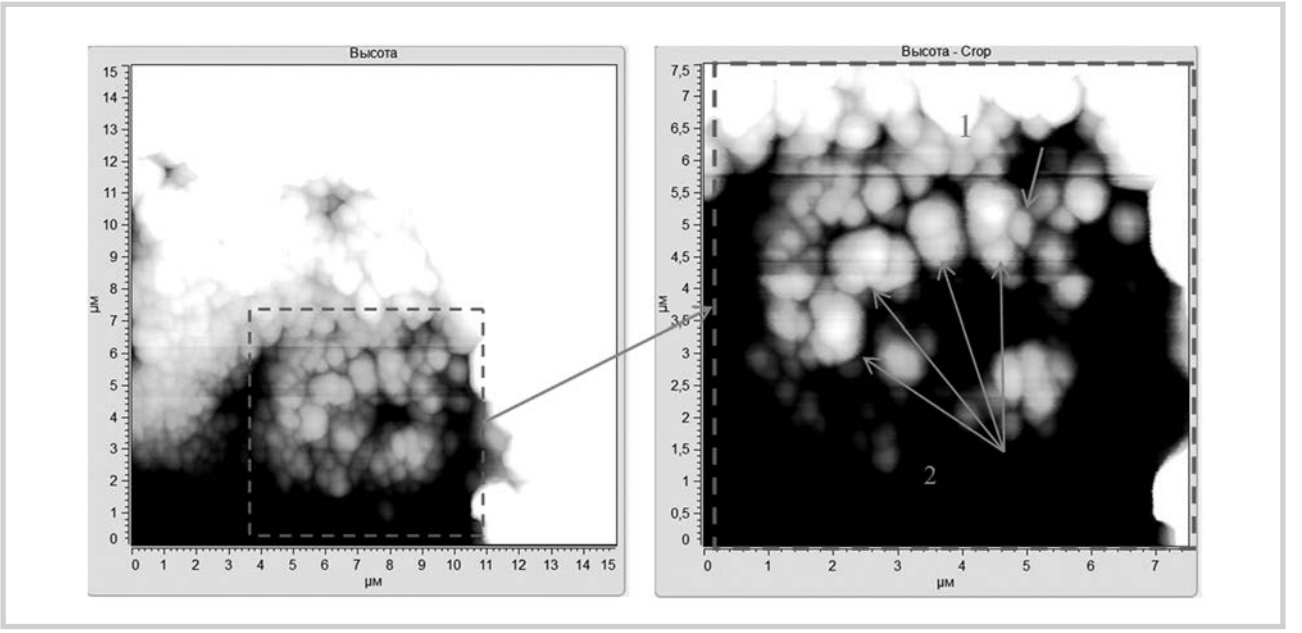

Рис. 4. **АСМ-исследование. Агломераты, образующиеся после обработки поверхности эмали ортофосфорной кислотой на внутренней поверхности канальцев (разрешение 15 на 15 мкм и 7,5 на 7,5 мкм).**

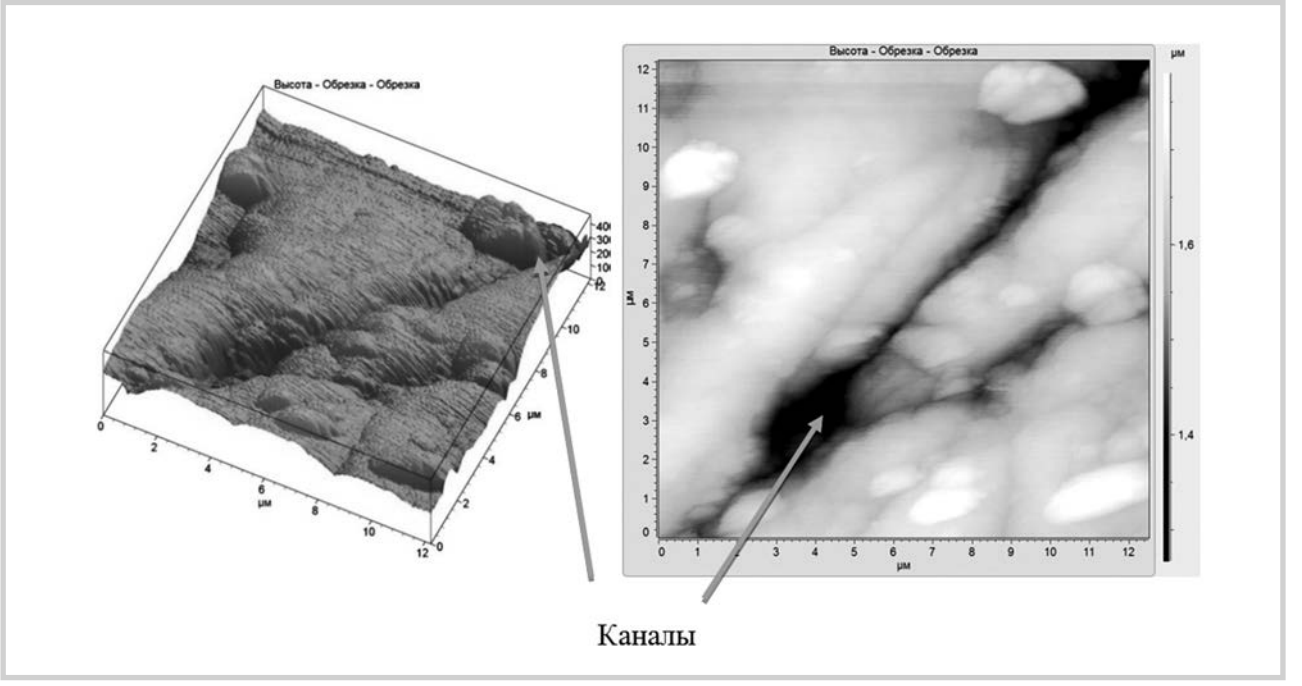

Рис. 5. **АСМ-исследование. Характер распространения трещин на поверхности эмали на расстоянии 1 мм от места крепления после снятия брекет-системы (разрешение 15 мкм).**

ских сил, что может быть причиной нарушения крепления брекет-системы к ткани зуба. В большом количестве клинических исследований [3, 6] выявлены смещение равновесия физико-химического баланса в сторону увеличения минерализации после обработки эмали зуба ортофосфорной кислотой и снижение кариесрезистентности ткани в процессе лечения на несъемной аппаратуре. Только проведенные экспериментальные исследования впервые продемонстрировали механизм этих явлений, зависящих от локализации ультраструктурных изменений ткани во время работы с адгезивной системой **(см. рис. 4)**.

Результаты исследований поверхности зуба после экспериментального моделирования действия ортодонтических сил и снятия замка брекет-системы

Наши экспериментальные данные демонстрируют, что характерные патоморфологические изменения поверхности эмали происходят на этапе механического на-



Рис. 6. **АСМ-исследование. Состояние поверхности эмали на границе ткань—место крепления после снятия брекет-системы (разрешение 15 мкм).**

гружения системы. Аналогичные результаты получены З.В. Гасымовой [3]. С помощью метода акустической микроскопии установлено, что в средней части крепления брекета, а также вокруг него в первые 14 дней не наблюдалось достоверного роста числа трещин, степени пористости эмали или изменений физико-механических свойств поверхности по краю силлера. Однако через 6 мес лечения доля этих структурных нарушений существенно увеличивалась.

Результаты наших АСМ-исследований участков поверхности, расположенных на расстоянии >2 мм от места крепления брекет-системы по периметру, свидетельствуют, что картина рельефа поверхности оставалась типичной для эмали исследуемого зуба. На расстоянии <2 мм от места крепления брекет-системы наблюдаются существенные изменения поверхности эмали. В частности, на **рис. 5** представлены участки поверхности, расположенные на расстоянии 1 мм от края замка.

На наш взгляд, АСМ-исследования выявляют 2 характерные особенности. Первая — появление микротрещин, длиной несколько десятков мкм, имеющих разветвленную структуру. Основной микроанатомической предпосылкой роста трещин являются переходящие в канальцы крупные углубления на поверхности эмали, характерные для здоровой ткани. Эти микротрещины возникают во время механического нагружения системы. Вторая особенность — рост кристаллов ГА периферии канальцев, приводящий к «закрытию» некоторых из них. В связи с этим число канальцев на единицу поверхности становится значительно меньше. Зубная эмаль не содержит клеток и не способна к регенерации, обмен минеральных ионов происходит в ней постоянно, стабильность сохраняется лишь в кристаллической решетке в целом, поэтому кальцификация ткани вариативна в разные сроки наблюдения [2]. Таким образом, закрытие наноструктур эмали в процессе применения брекет-системы может рассматриваться как проявление реакции защиты здоровой ткани. Преобладание деминерализации и отсутствие наблюдаемого эффекта должно свидетельствовать о сдвиге равновесия, патологических процессах и потребует дополнительных лечебно-профилактических мер **(см. рис. 5, рис. 6)**. Выбранный режим АСМ-исследования (фаза) позволяет четко увидеть границу замка брекет-системы и ткани зуба. Хорошо просматривается неоднородность поверхности с перепадом высот до 1,5 мкм **(см. рис. 6)**.

Наблюдаемые нарушения имеют характерные особенности, связанные с морфологией эмали зуба и его групповой принадлежностью. При этом общее число микротрещин увеличивается **(см. рис. 6)**. Данные литературы свидетельствуют, что дополнительные повреждения структуры эмали, даже видимые клинически, возникают независимо от типа брекет-системы [12, 13] и инструментов, используемых для снятия замков [9].

Объективно оценить пространственные неоднородности исследуемых поверхностей можно с помощью таких параметров, как максимальная (W_{max}) и средняя (W_a) высота волнистости. Средние значения этих параметров до и после эксперимента представлены в **таблице**.

Очевидно, что все приведенные параметры для поверхности моляров до эксперимента и в областях, расположенных на расстоянии 2—3 мм от брекета после эксперимента, практически совпадают и существенно отличаются от результатов, полученных вблизи (0,1—0,3 мм) замка брекет-системы после эксперимента.

Установлено статистически значимое увеличение максимального размера перепадов профиля (при $p<0,001$), о чем свидетельствует максимальная разность между высотой и глубиной наблюдаемых неоднородностей W_{max}. Средние размеры неоднородности поверхности увеличились в 1,5±2 раза, о чем свидетельствуют средняя высота и глубина наблюдаемых неоднородностей W_a, однако в данном случае статистически значимых различий установить не удалось.

Полученные данные показывают основные структурные образования поверхности ткани, которые определяют направление, глубину и выраженность этих повреждений на наноуровне, и, следовательно, позволяют их прогнозировать в зависимости от исходного состояния эмали и ее способности к реминерализации.

Экспериментальное АСМ-исследование показало, что:

— использование адгезивной системы с этапом травления эмали ортофосфорной кислотой для крепления замка брекет-системы приводит к образованию агломератов по внутренней границе углублений в структуре поверхности; на этих участках адгезивные связи существенно ухудшаются;

— в результате моделирования ортодонтического лечения на несъемной аппаратуре происходят структурные изменения в эмали зуба на наноуровне, а именно образование трещин непосредственно по границе замка и на расстоянии до 1 мм от него по периметру, что отражается на увеличении максимального размера перепадов профиля; наблюдаемые нарушения имеют характерные особенности, связанные с морфологией поверхности эмали и групповой принадлежностью зуба;

— характер и расположение ультраструктурных нарушений, наблюдаемых методом АСМ, свидетельствуют, что данные изменения поверхности эмали могут лежать в основе патогенетических механизмов возникновения кариозных и некариозных заболеваний твердых тканей зуба в процессе ортодонтического лечения.

Авторы заявляют об отсутствии конфликта интересов.

ЛИТЕРАТУРА

1. Антонова И.Н., Гончаров В.Д., Кипчук А.В., Боброва Е.А. Особенности морфологического строения неорганической составляющей эмали и дентина зуба человека на наноуровне. *Морфология*. 2014; 146(5):52-56.
2. Быков В.Л. *Гистология и эмбриология органов полости рта человека*. Учебное пособие. М.: ГЭОТАР-Медиа; 2014.
3. Гасымова З.В. Применение метода акустической микроскопии в ортодонтической практике. *Ортодонтия*. 2006;2:31-33.
4. Ипполитов Ю.А. Функциональная морфология эмали человеческого зуба. *Вестник новых медицинских технологий*. 2010;12(2):56-58.
5. Кабачек М.В. *Профилактика развития осложнений при ортодонтическом лечении несъемной техникой*: Дис. ... канд. мед. наук. М. 2004. Ссылка активна на 12.01.16. Доступно по: http://medical-diss.com/medicina/profilaktika-razvitiya-oslozhneniy-pri-ortodonticheskom-lechenii-nesemnoy-tehnikoy
6. Каливраджиян Э.С., Бажанова С.Н., Бурлуцкая С.И. Влияние различных видов ортодонтических аппаратов на физико-химическое состояние эмали зубов. *Научно-методический вестник ВГМА им. Н.Н. Бурденко*. 2001;4:22-28.
7. Косенко Д.К., Деньга А.Э., Макаренко О.А. Экспериментальное обоснование применения комплексной профилактики основных стоматологических заболеваний у детей при ортодонтическом лечении. *Дентальные технологии*. 2010;2:11-15.
8. Шулькина Н.М., Ускова В.А., Шулькин М.В. В отечественной ортодонтии — время перемен. *Ортодент-инфо*. 1999;1:42-45.
9. Banerjee A, Paolinelis G, Socker M, McDonald F, Watson TF. An in vitro investigation of the effectiveness of bioactive glass air-abrasion in the 'selective' removal of orthodontic resin adhesive. *Eur J Oral Sci*. 2008;116(5):488-492.
   doi: 10.1111/j.1600-0722.2008.00561
10. Bishara SE, Ostby AW, Laffoon J. Enamel cracks and ceramic bracket failure during debonding in vitro. *Angle Orthod*. 2008;78(6):1078-1083.
    doi: http://dx.doi.org/10.2319/112007-540.1
11. Chen CS, Hsu ML, Chang KD, Kuang SH, Chen PT, Gung YW. Failure analysis: enamel fracture after debonding orthodontic brackets. *Angle Orthod*. 2008;78(6):1071-1077.
    doi: http://dx.doi.org/10.2319/091907-449.1
12. Dumbryte I, Linkeviciene L, Malinauskas M, Linkevicius T, Peciuliene V, Tikuisis K. Evaluation of enamel micro-cracks characteristics after removal of metal brackets in adult patients. *Eur J Orthod*. 2013;35(3):317-322.
    doi: http://dx.doi.org/10.1093/ejo/cjr137
13. Kitahara-Céia FM, Mucha JN, Marques dos Santos PA. Assessment of enamel damage after removal of ceramic brackets. *Am J Orthod Dentofacial Orthop*. 2008;134(4):548-555.
    doi: 10.1016/j.ajodo.2006.08.022
14. Pont HB, Özcan M, Bagis B. Loss of surface enamel after bracket debonding: an in-vivo and ex-vivo evaluation. *Am J Orthod Dentofacial Orthop*. 2010;138(4):387.
    doi: 10.1016/j.ajodo.2010.01.028
15. Tüfekci E, Merrill TE, Pintado MR, Beyer JP, Brantley WA. Enamel loss associated with orthodontic adhesive removal on teeth with white spot lesions: an in vitro study. *Am J Orthod Dentofacial Orthop*. 2004;125(6):733-739.
    doi: 10.1016/j.ajodo.2003.07.009

Поступила 10.03.16

doi: 10.17116/stomat201796311-13

Стоматологический статус пациентов в зависимости от их гендерных и возрастных характеристик

К.м.н. В.Ю. ДОРОШИНА, к.м.н. Э.Г. МАРГАРЯН*, М.Г. АРАКЕЛЯН

Первый Московский государственный медицинский университет им. И.М. Сеченова Минздрава России, Москва, Россия

Цель исследования — изучение стоматологического статуса и особенностей индивидуальной гигиены полости рта в зависимости от гендерной принадлежности пациентов в различные периоды их жизни. В исследовании приняли участие 234 пациента (76 мужчин и 158 женщин) в возрасте от 25 до 74 лет. Установлено, что женщины чаще обращаются за стоматологической помощью, при этом поводом для обращения чаще являются болезни органов и тканей рта, связанные с особыми физиологическими периодами, а также желание предупредить развитие стоматологических заболеваний. Женщинам необходимо более интенсивное наблюдение у стоматолога, что следует учитывать при их лечении и диспансерном наблюдении.

Ключевые слова: гендерные аспекты, стоматологический статус мужчин и женщин, недостаточное слюноотделение, эстетические дефекты, индексная оценка гигиены рта.

Specific age-related and gender related features in oral status

V.Yu. DOROSHINA, E.G. MARGARYAN, M.G. ARAKELYAN

I.M. Sechenov First Moscow State Medical University, Moscow, Russia

The aim of the study was to assess age and gender related features of oral status and oral hygiene. The study included 234 patients (76 males and 158 females) aged 25 to 74 years. It is proved that females have more dental appointments than males mostly because of specific oral conditions associated with pregnancy and menopause as well as better compliance with prevention programs. Thus, females require more intense follow-up than males which should be taken into consideration in treatment and follow-up plans.

Keywords: gender aspects, gender-related oral status, hyposalivation, aesthetic defects, index assessment of oral hygiene.

Современная стоматология развивается в пору новых технологий и материалов, применяемых для создания прочных и эстетичных реставраций. Очевидно, что существуют гендерные аспекты стоматологического здоровья мужчин и женщин [1, 3], которые могут влиять на возникновение, развитие и усугубление патологических состояний во рту, воздействовать на долгосрочность функционирования изготовленных конструкций в разные периоды жизни, приводить к негативным последствиям и не учитываться при профилактике и лечении врачами-стоматологами.

Исходя из этого необходимо исследовать особенности стоматологического статуса пациентов [2], их отношение к гигиене и профилактике болезней органов и тканей рта, развитие и течение определенных заболеваний [4], анализ и выбор методов лечения в зависимости от гендерной принадлежности [5, 6]. Эти вопросы актуальны, а повышение качества медицинских услуг, предоставляемых для поддержания здоровья населения, входит в основное направление стратегии государственной гендерной политики РФ и должны учитываться при реализации принципа равных возможностей в соответствии с положениями Конституции Российской Федерации.

Цель исследования — изучение стоматологического статуса и особенностей проведения индивидуальной гигиены рта в зависимости от гендерной принадлежности пациентов в различные периоды их жизни.

Материал и методы

В проведенном исследовании анонимно приняли участие 234 пациента в возрасте от 25 до 74 лет, проживающие в Москве. Среди пациентов было 76 мужчин и 158 женщин; распределение мужчин по возрасту было: от 25 до 44 лет — 35 человек, от 45 до 60 лет 16, от 61 года до 74 лет 25; у женщин численность указанных возрастных групп составила: 62, 44 и 52 человека.

Респонденты заполняли анкету о состоянии своего здоровья и проходили стоматологическое обследование на кафедре терапевтической стоматологии Первого МГМУ им. И.М. Сеченова. Пациенты указывали пол, возраст, семейное положение, число детей, а также отвечали на вопросы об общесоматической патологии. При обследовании челюстно-лицевой области отмечали наличие внеротовых поражений; оценивалось состояние височно-нижнечелюстного сустава (ВНЧС), слизистой обо-

© Коллектив авторов, 2017

*Тел.: +7(916)204-5855

Результаты стоматологического обследования пациентов, %

Показатель	Мужчины			Женщины		
Возрастные группы по ВОЗ, годы	25—44	45—60	61—75	25—44	45—60	61—75
Нарушения со стороны ВНЧС	31,4	40,1	24	28,1	43,1	23
Патология слизистой оболочки рта	17,1	16,3	16	17,7	25	13,4
Аномалии окклюзии	45,7	31,5	36,5	32,2	33	36
КПУ	14,75	15,5	25,2	13,4	12	21,8
Некариозные поражения	45,7	46,1	16	46,7	45,5	36,5
ИГР-У	1,5	1,4	0,7	1,1	1,2	1
Пародонтальный индекс CPITN	2	2	3	2	2	3
Рецессия десны	14,2	13,8	80	16,1	47,7	86,5
Наличие галитоза	31,4	32,5	52	32,2	38,6	61,5

лочки рта; определяли вид окклюзии, формулу зубов и степень их подвижности; выявляли патологическую стираемость и наличие некариозных поражений, рецессию десны и наличие галитоза, а также определяли упрощенный индекс гигиены полости рта (ИГР-У) и пародонтальный индекс CPITN.

Результаты и обсуждение

Установлено, что чаще за стоматологической помощью обращаются женщины (67,5% случаев) в возрасте от 25 до 44 лет и от 60 до 74 лет. Мужчины составляют 32,4% от общего числа обратившихся, из них большее внимание уделяют своему здоровью пациенты в возрасте от 25 до 44 лет.

Женщины всех возрастных групп обращаются к врачу-стоматологу с целью профилактики и лечения болезней органов и тканей рта. Пациентки, имеющие малолетних детей, связывают возникновение или усугубление патологии с беременностью и рождением ребенка, лактацией, стрессовой ситуацией, с возросшей физической и психологической нагрузкой ввиду ухода за детьми. Нехватка времени и средств для посещения медицинских организаций отмечаются ими как факторы, способствующие ухудшению здоровья. На нарушение вкусовых ощущений, чувство жжения во рту, повышенную чувствительность к холодной или горячей пище, пониженное слюноотделение и развитие кариеса в связи с периодом менопаузы жалуются женщины в возрасте от 45 до 60 лет.

У мужчин целью визита чаще являются устранение видимого эстетического дефекта, купирование острой боли, восстановление функции жевания и в меньшей степени прохождение профилактического осмотра. Среди причин, препятствующих своевременному лечению, они отмечают нехватку времени в связи с графиком работы, боязнь стоматологического вмешательства и дорожный трафик. Судя по данным анкет мужчин преимущественно мотивировали к посещению врача-стоматолога женщины.

Аллергические реакции на лекарства, продукты и пыльцу наиболее часто отмечаются у мужчин и женщин в возрасте от 25 до 44 лет соответственно в 17,1 и 28,5% случаев.

Число сопутствующих заболеваний увеличивалось с возрастом, при этом сниженное артериальное давление (АД) и гастрит отмечают 31% молодых женщин, тогда как мочекаменную болезнь, сахарный диабет и повышенное АД — 31,5% мужчин. На наличие гепатита В и С указали 15,2% анкетируемых. Инфаркты и инсульты были перенесены 18,7% мужчин средней возрастной группы.

Респонденты указывали также на наличие вредных привычек, а именно курят 33% опрошенных женщин, употребляют алкоголь — 16,5%. У мужчин эти показатели составили соответственно 50 и 65,7%.

При стоматологическом обследовании пациентов 25—44 лет внеротовых поражений не обнаружено. Оценка состояния ВНЧС у женщин и мужчин выявила быструю утомляемость мышц, нарушение движения нижней челюсти соответственно в 28,1 и 31,4% случаев; изменения слизистой оболочки рта в виде лейкоплакии и красного плоского лишая обнаружены соответственно у 17 и 17,1% обследованных, хроническое прикусывание слизистой оболочки в области щек и аномалии окклюзии — соответственно в 32,2 и 45,7% случаев. При этом КПУ в группе женщин составил 13,4, а у мужчин — 14,5, что соответствовало высокой интенсивности кариеса постоянных зубов. Некариозные поражения встречались соответственно в 46,7 и 45,7% случаев. ИГР-У в группе женщин был оценен как хороший, у мужчин — как удовлетворительный. Выраженность признаков поражения пародонтальному индексу CPITN указывала на необходимость проведения у молодых пациентов профессиональной гигиены, устранения факторов, способствующих задержке зубного налета, целесообразность обучения гигиене рта. Ортопедический статус был положительным у 50% обследованных, однако у женщин встречались единичные коронки на одной из челюстей, тогда как у мужчин — на верхней и нижней челюстях, а также коронки на имплантатах. Рецессия в пределах прикрепленной десны составила 16,1% у женщин и 14,2% у мужчин. Наличие галитоза отмечалось соответственно в 32,2 и 31,4% случаев **(см. таблицу)**.

По данным исследования, за стоматологической помощью чаще обращаются женщины. Среди пациентов мужчин и женщин превалируют лица молодой и пожилой возрастной группы. При этом поводами обращения пациенток разного возраста к стоматологу являются болезни органов и тканей рта, связанные с особыми физиологическими периодами, а также желание предупредить развитие стоматологических заболеваний.

Таким образом, женщинам в отличие от мужчин необходимо более интенсивное наблюдение у врача-стоматолога, особенно в наиболее уязвимые периоды их жизни, что следует учитывать при их лечении и диспансерном наблюдении.

Авторы заявляют об отсутствии конфликта интересов.

ЛИТЕРАТУРА

1. Попова И.П. Мужчины и женщины в сферах занятости и здоровья: контекст девяностых. *Женщина в российском стоматологическом обществе.* 2012;2:53-56.
2. Макеева И.М., Кондратьев С.А. Особенности стоматологической заболеваемости лиц, находящихся в местах лишения свободы. *Российский стоматологический журнал.* 2015;3(19):34-37.
3. Константинов В.В., Деев А.Д., Баланова Ю.А., Капустина А.В., Тимофеева Т.Н., Шальнова С.А. Профиль риска сердечно-сосудистого здоровья и его вклад в выживаемость у мужчин и женщин Москвы в возрасте 35—64 лет. *Профилактическая медицина.* 2013;16(1):3-7.
4. Проходная В.А., Максюков С.Ю., Гаджиева Д.Н. *Структура заболеваний пародонта у беременных женщин в Ростовской области и влияние комплаенса к терапии на течение патологии.* 2014;1:144-147.
5. Макеева И.М., Дорошина В.Ю., Аракелян М.Г. Ксеростомия и средства, облегчающие ее проявления. *Стоматология.* 2013;95(5):12-13.
6. Дорошина В.Ю., Макеева И.М., Проценко А.С. Стоматологическая диспансеризация студентов московских вузов и пути повышения ее эффективности. *Стоматология.* 2010;89(1):7-9.

Поступила 23.11.16

doi: 10.17116/stomat201796314-17

Клиновидные дефекты зубов у взрослых людей разных возрастных групп: ремарки к профилактике и лечению

Д.м.н., проф. А.К. ИОРДАНИШВИЛИ[1], к.м.н. О.Л. ПИХУР[2], Д.А. ЧЕРНЫЙ[3]

[1]Военно-медицинская академия им. С.М. Кирова, Санкт-Петербург, Россия; [2]Северо-Западный государственный медицинский университет им. И.И. Мечникова, Санкт-Петербург, Россия; [3]Санкт-Петербургский институт биорегуляции и геронтологии, Санкт-Петербург, Россия

С целью анализа методов лечения клиновидных дефектов зубов у людей разных возрастных групп изучены амбулаторные карты стоматологического больного и другие первичные медицинские документы 383 человек (125 мужчин и 258 женщин) в возрасте от 22 до 85 лет), проходивших лечение в амбулаторных стоматологических лечебно-профилактических учреждениях разной формы собственности. Показано, что медицинская помощь больным с клиновидными дефектами зубов в основном состоит в проведении реминерализующей терапии и восстановлении анатомической формы с помощью пломб и ортопедических конструкций вне зависимости от формы собственности лечебно-профилактического учреждения. В то же время завершенность стоматологической реабилитации, а также использование более современных технологий характерно для частных клиник, в которых закончили лечение 96—100% пациентов разных возрастных групп, в том числе пожилого и старческого возраста, страдающих клиновидными дефектами зубов. В государственных и ведомственных учреждениях показатель завершенности лечения клиновидных дефектов зубов составил соответственно 45,5—59% и 54,3—83,9%. В работе отмечено наличие погрешностей ведения первичных медицинских документов, которые выявлены в медицинских учреждениях всех форм собственности.

Ключевые слова: клиновидные дефекты твердых тканей зубов, профилактика и лечение, возрастные особенности, первичная медицинская документация, стоматологические учреждения разной формы собственности.

Teeth wedge-shaped defects in adults of different age groups: remark to prevention and treatment

A.K. IORDANISHVILI[1], O.L. PIKHUR[2], D.A. CHERNI[3]

[1]S.M. Kirov Military Medical Academy, St.-Petersburg, Russia; I.I. [2]Mechnikov North-West State Medical University, St.-Petersburg, Russia; [3]St. Petersburg Institute of Bio-regulation and Gerontology, St.-Petersburg, Russia

The aim of the study was to assess the treatment of teeth wedge defects in different age groups. Records of 383 patients (125 males and 258 females aged 22—85 years) treated in outpatient dental facilities with different ownership forms. It is shown that the medical care of patients with wedge-shaped teeth defects routinely consists of remineralization therapy and restoration of anatomical teeth shape regardless of the form of ownership. The extensiveness of dental rehabilitation as well as the use of more modern technologies are typical for private clinics and 96—100% of patients finished their treatment there. In the state and departmental institutions complete rehabilitation of wedge-shaped defects was provided in 45.5—58.0% and 54.3—83.9, respectively. The paper also highlights the drawbacks of primary medical documentation identified in medical institutions of all forms of ownership.

Keywords: teeth wedge-shaped defects, prevention and treatment, age-related dental care, primary medical records, dental institutions of different ownership forms.

В настоящее время существует ряд теорий возникновения клиновидных дефектов твердых тканей зубов (КДЗ) [1, 5, 14], достаточно подробно описана клиническая картина этого заболевания [7, 10], определены изменения морфологической структуры и химического состава твердых тканей зубов при КДЗ [8, 13]. В то же время анализ стоматологической помощи взрослым людям, особенно пожилого и старческого возраста, страдающих некариозными поражениями зубов, в том числе и КДЗ, позволяет заключить, что в ряде случаев их стоматологическая реабилитация в лечебно-профилактических учреждениях ЛПУ разной формы собственности проводится не в полном объеме [3, 9]. После лечения КДЗ могут возникать осложнения, обусловленные морфологическими и функциональными изменениями как в твердых тканях пораженных зубов, так и в жевательном аппарате [2, 12]. Профилактика осложнений входит в компетенцию врачей-стоматологов и требует повторных диагностических и лечебно-профилактических мероприятий в связи с КДЗ [10, 11]. В доступной литературе отсутствуют сведения по анализу стоматологических лечебно-профилактических мероприятий при КДЗ у взрослых людей разных возрастных групп в ЛПУ разной формы собственности, т.е. до настоящего времени не проводился углубленный анализ лечеб-

© Коллектив авторов, 2017

*e-mail: professoraki@mail.ru

но-профилактических методов в комплексной реабилитации людей разных возрастных групп, страдающих КДЗ, применяемых в муниципальных, ведомственных и частных стоматологических ЛПУ. В связи с этим проведение данного клинического исследования представляется актуальным.

Цель исследования — изучение лечебно-профилактических мероприятий, проводимых взрослым людям разных возрастных групп, страдающим КДЗ, в стоматологических учреждениях разной формы собственности.

Материал и методы

Для изучения методов лечения КДЗ у людей разных возрастных групп изучены амбулаторные карты стоматологического больного и другие первичные медицинские документы (ПМД) 383 человек, в возрасте от 22 до 85 лет 125 (32,64%) мужчин и 258 (67,36%) женщин **(см. таблицу)**, которые проходили лечение в амбулаторных стоматологических ЛПУ разной формы собственности. Обследованных разделили на 4 возрастные группы: молодой возраст от 22 до 39 лет; средний возраст от 40 до 59 лет; пожилой возраст от 60 до 74 лет и старческий возраст — от 75 до 87 лет. В государственных (муниципальных) учреждениях проходили лечение 129 (33,68%) человек, в ведомственных учреждениях — 116 (30,29%) человек, в частных клиниках — 138 (36,03%) человек.

При анализе ПМД оценивали стоматологический статус пациентов, характер и степень выраженности КДЗ и клиническую форму течения этого патологического процесса твердых тканей зубов. Учитывали использованные при стоматологической реабилитации методы терапевтического и/или ортопедического лечения в ЛПУ разных форм собственности. Определяли завершенность стоматологической реабилитации по числу пациентов, которые окончили лечение в каждой из исследуемых возрастных групп, а также оценивали особенности реабилитации пациентов старших возрастных групп, страдающих КДЗ. Полученные в ходе исследования показатели вносили в базу данных, созданную в программе Microsoft Access. Статистическую обработку произвели с применением программы Statistica for Windows v. 7.0.

Результаты и обсуждение

Изучение ПМД показало, что у 103 пациентов молодого возраста был диагностирован 121 КДЗ. У 33 пациентов, проходивших лечение в государственных учреждениях, было диагностировано 33 КДЗ, среди 29 пациентов ведомственных учреждений КДЗ было диагностировано 29 раз, а среди 41 пациента частных клиник диагностирован 59 КДЗ. Анализ лечебно-профилактических мероприятий лицам молодого возраста показал, что среди пациентов государственных учреждений реминерализующая терапия выполнена 2 (6,06%) пациентам, 15 (45,45%) пациентам проведено пломбирование клиновидных дефектов зубов стеклоиономерными или светоотверждаемыми композиционными материалами. Зубное протезирование у этих пациентов для лечения КДЗ не применялось. Таким образом, у 15 (45,45%) зубов с клиновидными дефектами восстановлена анатомическая форма. Лечение по поводу КДЗ завершено у 15 (45,45%) человек.

Среди молодых пациентов ведомственных учреждений реминерализующая терапия выполнена 5 (17,24%) пациентам, 16 (55,17%) пациентам проведено пломбирование КДЗ стеклоиономерными и/или светоотверждаемыми композиционными материалами. Зубное протезирование у этих пациентов для лечения КДЗ не применялось. Таким образом, анатомическая форма зуба восстановлена у 16 (55,17%) зубов с КДЗ. Лечение в ведомственном учреждении было завершено по поводу КДЗ у 16 (55,17%) человек.

Среди молодых пациентов частных учреждений реминерализующая терапия выполнена у 19 (46,34%) пациентов, 56 (94,92%) пациентам проведено пломбирование КДЗ стеклоиономерными и/или светоотверждаемыми композиционными материалами. Зубное протезирование у этих пациентов для лечения КДЗ применялось в 3 (5,08%) случаях, для чего были использованы керамические виниры. Таким образом, у 59 (100%) зубов с КДЗ восстановлена анатомическая форма. Лечение в частном учреждении было завершено по поводу КДЗ у 41 (100%) человека.

У 122 пациентов среднего возраста диагностировано 145 КДЗ. У 32 пациентов среднего возраста, проходивших лечение в государственных учреждениях, диагностировано 35 КДЗ, среди 35 пациентов ведомственных учреждений КДЗ был диагностировано 35 раз, а среди 55 пациентов частных клиник диагностирован 75 КДЗ. Анализ лечебно-профилактических мероприятий у лиц среднего возраста показал, что среди пациентов государственных учреждений реминерализующая терапия выполнена 4 (12,5%) пациентам, 19 (54,29%) пациентам проведено пломбирование КДЗ стеклоиономерными и/или светоотверждаемыми композиционными материалами. Зубное протезирование у пациентов среднего возраста для лечения КДЗ не применялось. Таким образом, у 19 (54,29%) зубов с КДЗ выполнено восстановление анатомической формы зуба, а лечение завершено по поводу КДЗ у 18 (56,25%) человек.

Среди пациентов среднего возраста, получавших лечение в ведомственных учреждениях, реминерализующая терапия выполнена 5 (14,29%) пациентам, 20 (82,86%) пациентам проведено пломбирование КДЗ стеклоиономерными и/или светоотверждаемыми композиционными материалами. Зубное протезирование для лечения КДЗ применялось у 1 (2,86%) пациента. Таким образом, у 21 (60) зуба с КДЗ было выполнено восстановление анатомической формы зуба. Лечение лиц среднего возраста в ведом-

Количество и возраст людей, включенных в исследование

Молодой возраст		Средний возраст		Пожилой возраст		Старческий возраст	
мужчины	женщины	мужчины	женщины	мужчины	женщины	мужчины	женщины
36 (9,40%)	67 (17,49%)	43 (11,23%)	79 (20,63%)	25 (6,53%)	70 (18,28%)	21 (5,48%)	42 (10,97%)
103 (26,89%)		122 (31,85%)		95 (24,8%)		63 (16,46%)	

ственном учреждении завершено по поводу КДЗ у 19 (54,29%) человек.

Среди пациентов частных учреждений реминерализующая терапия выполнена 27 (49,09%) пациентам, 66 (88%) пациентам проведено пломбирование КДЗ стеклоиономерными и/или светоотверждаемыми композиционными материалами. Ортопедическое лечение у этих пациентов для лечения КДЗ применялось в 5 (6,70%) клинических случаях, для чего были использованы 2 керамических винира и 3 металлокерамические коронки. Таким образом, среди лиц среднего возраста в частных клиниках у 71 (94,67%) зуба с КДЗ выполнено восстановление анатомической формы. Лечение в частном учреждении у лиц среднего возраста по поводу КДЗ завершено у 53 (96,36%) человек.

Анализ ПМД показал, что у 95 пациентов пожилого возраста диагностировано 104 КДЗ. У 39 пожилых пациентов, проходивших лечение в государственных учреждениях, было диагностировано 39 КДЗ, среди 31 пациента ведомственных учреждений был диагностирован 31 КДЗ, а среди 25 пациентов частных клиник диагностировано 34 КДЗ.

Среди пациентов государственных учреждений реминерализующая терапия выполнена 5 (12,82%) пациентам, 20 (51,28%) пациентам проведено пломбирование КДЗ стеклоиономерными и/или светоотверждаемыми композиционными материалами. Ортопедическое лечение у пациентов пожилого возраста для лечения КДЗ осуществлялось в 3 (7,69%) случаях с помощью металлокерамических и металлоакриловых коронок. Таким образом, у 23 (58,97%) зубов с КДЗ выполнено восстановление анатомической формы зуба, а лечение завершено по поводу КДЗ у 23 (58,97%) человек.

Среди пожилых пациентов ведомственных учреждений реминерализующая терапия выполнена 6 (19,35%) пациентам, 22 (70,97%) пациентам проведено пломбирование КДЗ стеклоиономерными и/или светоотверждаемыми композиционными материалами. Зубное протезирование для лечения КДЗ у пожилых пациентов применялось в 4 (12,9%) случаях. Таким образом, у 26 (83,87%) зубов с КДЗ было выполнено восстановление анатомической формы зуба. Лечение лиц пожилого возраста в ведомственном учреждении завершено по поводу КДЗ у 26 (83,87%) человек.

Среди пожилых пациентов частных учреждений реминерализующая терапия выполнена 19 (76,0%) пациентам, 17 (50%) пациентам проведено пломбирование КДЗ с помощью стеклоиономерных и/или светоотверждаемых композиционных материалов. Зубное протезирование у пожилых пациентов для лечения КДЗ применялось в 16 (47,06%) случаях, для чего использованы металлокерамические или цельнолитые коронки. Таким образом, среди лиц пожилого возраста в частных клиниках у 33 (97,067%) зубов с КДЗ было выполнено восстановление анатомической формы. Лечение в частном учреждении завершено у лиц пожилого возраста по поводу КДЗ у 24 (96%) человек.

Среди 63 пациентов старческого возраста было диагностировано 83 КДЗ. У 25 пациентов старческого возраста, проходивших лечение в государственных учреждениях, диагностировано 25 КДЗ, среди 21 пациента ведомственных учреждений диагностировано 24 КДЗ, а среди 17 пациентов частных клиник диагностировано 34 КДЗ.

Анализ лечебно-профилактических мероприятий лицам старческого возраста показал, что среди пациентов государственных учреждений реминерализующая терапия выполнена 6 (24%) пациентам, 10 (40%) пациентам проведено пломбирование КДЗ стеклоиономерными и/или светоотверждаемыми композиционными материалами. Ортопедическое лечение у пациентов старческого возраста для лечения КДЗ применялось в 4 (16%) случаях с помощью металлоакриловых и цельнолитых коронок. Таким образом, у 14 (56%) зубов с КДЗ выполнено восстановление анатомической формы зуба, а лечение завершено по поводу КДЗ у 14 (56%) человек старческого возраста.

Среди пациентов ведомственных учреждений реминерализующая терапия выполнена 5 (23,81%) пациентам, 9 (37,5%) пациентам проведено пломбирование КДЗ стеклоиономерными и/или светоотверждаемыми композиционными материалами. Зубное протезирование для лечения КДЗ у лиц старческого возраста применялось в 5 (20,83%) случаях. Таким образом, у 14 (58,33%) зубов с КДЗ выполнено восстановление анатомической формы. Лечение лиц старческого возраста в ведомственном учреждении было завершено по поводу КДЗ у 12 (57,14%) человек.

Среди пациентов частных учреждений реминерализующая терапия выполнена 13 (76,47%) пациентам, 5 (14,71%) пациентам проведено пломбирование КДЗ зубов стеклоиономерными и/или светоотверждаемыми композиционными материалами. Зубное протезирование у лиц старческого возраста для лечения КДЗ применялось в 29 (85,29%) случаях, для чего использованы металлокерамические или цельнолитые коронки. Таким образом, среди лиц старческого возраста в частных клиниках у 34 (100%) зубов с КДЗ выполнено восстановление анатомической формы. Лечение по поводу КДЗ в частном учреждении было завершено у 17 (100%) человек старческого возраста.

Пациенты среднего и пожилого возраста при развитии КДЗ чаще (в 74% и 62,5% случаев соответственно), чем пациенты других возрастных групп, выполняли лечебно-профилактические рекомендации врача-стоматолога по применению предметов и средств индивидуальной гигиены рта (мягкие зубные щетки, зубные пасты, снижающие чувствительность зубов, правильная техника чистки зубов и др.). Зубные пасты для уменьшения чувствительности зубов при КДЗ применяют в основном пациенты молодого, среднего и пожилого возраста (63, 76 и 49% соответственно) **(см. рисунок на цветной вклейке)**. При этом данные рекомендации пациенты чаще получали у врачей, работающих в частных стоматологических клиниках (в 45,3% случаев), чем в государственных и ведомственных учреждениях (29,2 и 25,5% случаев соответственно).

По данным ПМД не удалось выявить различия в методиках механической обработки твердых тканей зубов (с расширенным препарированием и без такового) перед восстановлением КДЗ пломбами из различных пломбировочных материалов, хотя данные экспериментальных исследований свидетельствуют о необходимости применения расширенного препарирования эмали и дентина при развитии КДЗ перед постановкой пломб (особенно с использованием адгезивных технологий), что необходимо для удаления морфологически и функционально несостоятельных твердых тканей зуба [4, 7].

К статье *А.К. Иорданишвили и соавт.* «Клиновидные дефекты зубов у взрослых людей разных возрастных групп: ремарки к профилактике и лечению»

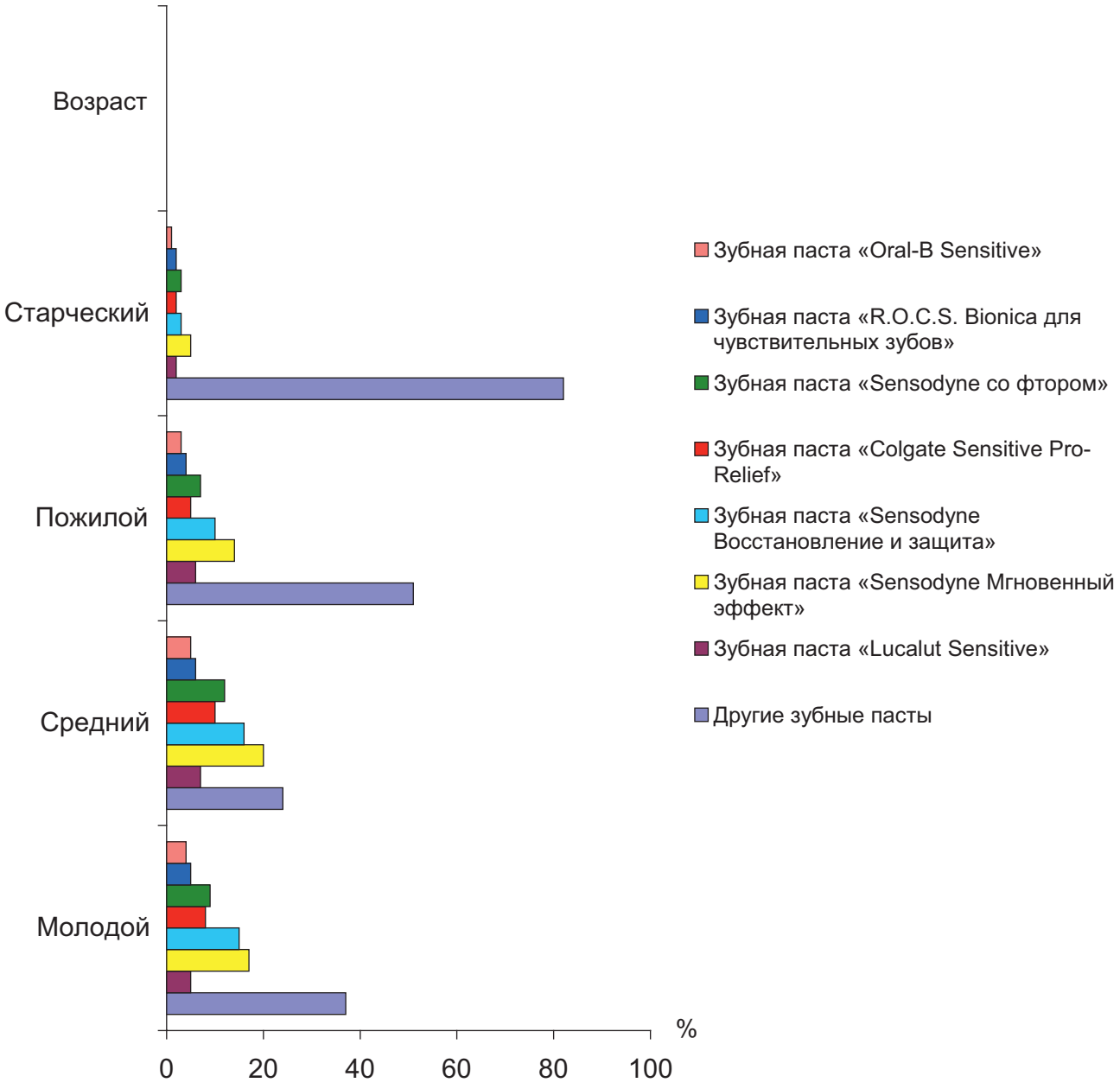

Рис. 1. **Применение зубных паст для снижения чувствительности зубов пациентами разных возрастных групп с КДЗ.**

ИЗДАТЕЛЬСТВО
МЕДИА СФЕРА

Уважаемые читатели!

Не забудьте подписаться на журнал «Стоматология»

Мы можем предложить Вам несколько способов оформления подписки:

- на сайте нашего издательства: www.mediasphera.ru
- в интернет-магазине нашего издательства: www.e-shop.mediasphera.ru (здесь Вы можете подписаться и на PDF версию журнала)
- непосредственно в издательстве
- через любое отделение Почты России
- через альтернативные подписные агентства

Оформите полугодовую подписку - получите дополнительно бесплатный доступ к электронной версии журнала

Подписная компания проводится в следующие сроки:

- на сайте и в издательстве:

  I полугодие – **с 1 сентября** по **31 марта**
  II полугодие – **с 1 апреля** по **31 августа**

- через отделение Почты России:

  I полугодие – **с 1 сентября** по **15 декабря**
  II полугодие – **с 1 апреля** по **15 июня**

Отдел распространения и подписки: **8 (495) 482 4329** или zakaz@mediasphera.ru

Наш фактический адрес: 127238 Москва, Дмитровское ш., д.46, к.2
Наш почтовый адрес: 127238, г. Москва, а/я 54

Ждем Вас в числе наших подписчиков!

Заключение

Подводя итог клиническому исследованию по изучению и анализу лечебно-профилактических мероприятий, проводимых при стоматологической реабилитации взрослых пациентов разных возрастных групп, страдающих КДЗ, в учреждениях разной формы собственности, можно заключить, что медицинская помощь таким больным в основном состоит в применении реминерализующей терапии и восстановлении анатомической формы с помощью пломб и ортопедических конструкций. Вместе тем следует сказать, что завершенность стоматологической реабилитации, а также использование более современных технологий в настоящее время характерно для частных клиник, в которых закончили лечение 96—100% пациентов, в том числе лица пожилого и старческого возраста, страдающие КДЗ. В государственных и ведомственных учреждениях показатель завершенности лечения клиновидных дефектов зубов составил 45,45—58,97% и 54,29—83,87% соответственно. Также следует отметить наличие достаточно большого количества погрешностей ведения ПМД, которые отмечены в медицинских учреждениях всех форм собственности. Данное обстоятельство не влияет на качество и характер оказанной при КДЗ стоматологической помощи, однако создает сложности при анализе качества работы, в том числе при проведении внутриведомственного контроля качества медицинской помощи, а также в случае возникновения жалоб, претензий и судебных разбирательств.

Авторы заявляют об отсутствие конфликта интересов.

ЛИТЕРАТУРА

1. Грошиков М.И. *Некариозные поражения зубов*. М.: Медицина; 1985.
2. Иорданишвили А.К., Орлов А.К., Зайцев В.В., Сериков А.А. Лечение гиперестезии твердых тканей зубов у взрослых людей разных возрастных групп. *Стоматология детского возраста и профилактика*. 2014; XIII:4(51):61-68.
3. Лобейко В.В., Иорданишвили А.К. и др. Стоматологическая реабилитация пожилых и старых людей — актуальная проблема геронтологии и гериатрии. *Экология и развитие общества*. 2013;2:3(8):104-106.
4. Макеева И.М., Аманнатиди Т.Е., Лазарева Е.В. и др. Особенности препарирования и пломбирования пришеечных дефектов. *Стоматология для всех*. 2002;3:14-17.
5. Иорданишвили А.К., Пихур О.Л., Черный Д.А., Янковский В.В. *Некариозные поражения зубов у взрослых людей*. Факультетская стоматология. Руководство для врачей-стоматологов. Под ред. А.К. Иорданишвили, А.М. Ковалевского М.: МКИ; 2015.
6. Орехова Л.Ю. и др. Оценка эффективности применения зубной пасты Сенсодин-F при гиперестезии твердых тканей зубов на клиническом приеме. *Пародонтология*. 2003;1:57-62.
7. Пихур О.Л., Иорданишвили А.К., Черный Д.А. *Диагностика и лечение клиновидных дефектов зубов*. Учебное пособие. СПб.: Человек; 2016.
8. Пихур О.Л., Иорданишвили А.К., Янковский В.В. Морфологическое строение, химический и минеральный состав твердых тканей зубов в возрастном аспекте. *Успехи геронтологии*. 2014;27:3:569-574.
9. Иорданишвили А.К., Янковский В.В., Черный Д.А., Орлов А.К., Дробкова К.О. Распространенность некариозных поражений твердых тканей зубов у взрослого человека в разные возрастные периоды. *Успехи геронтологии*. 2015;28:2:359-364.
10. Федоров Ю.А., Дрожжина В.А. *Некариозные поражения зубов*. Клиническая стоматология. Руководство для врачей. Под ред. А.К. Иорданишвили М.: Мед. книга; 2010.
11. Улитовский С.Б. и др. Решение вопросов гиперчувствительности в сложных стоматологических ситуациях. *Стоматологический научно-образовательный журнал*. 2013;1(2):12-15.
12. Belluz M, Pedrocca M, Gagliani M. Restorative treatment of cervical lesions with resin composites: 4: year results. *Am J Dent*. 2005;18:307:310-131.
13. Michael JA, Kaidonis JA, Townsend GC. Non-carious cervical lesions: a scanning electron microscopic study. *Aust Dent J*. 2010;55(2):138-142.
    doi: 10.1111/j.1834-7819.2010.01213.x
14. Bartlett DW, Shah P. A critical review of non-carious cervical (wear) lesions and the role of abfraction, erosion and abrasion. *J Dent Res*. 2006;85(4):306-312.
    doi: 10.1177/154405910608500405

Поступила 26.03.17

doi: 10.17116/stomat201796318-22

Влияние морфологии зубов на биоэлектрическую активность жевательных мышц

И.М. МАКЕЕВА, Я.В. САМОХЛИБ*, Н.Ж. ДИКОПОВА

Первый Московский государственный медицинский университет им. И.М. Сеченова, Москва, Россия

Цель исследования — выявить взаимосвязь морфологии зубов и биоэлектрической активности (БЭА) жевательных мышц. Исследование проведено в группе из 75 молодых людей (47,4% женщин и 52,6% мужчин), разделенных на 3 группы в зависимости от сохранения анатомической формы зубов: интактные зубы (26 человек), кариес фиссур с сохранением бугров (25 человек) и кариес окклюзионной поверхности с различной степенью разрушения коронки зуба (25 человек). Исследованы электромиографические (ЭМГ) показатели активности височных и жевательных мышц. Анализ показал высокий уровень корреляционной связи между изменениями окклюзионной поверхности зубов и БЭА жевательных мышц. Метод внутригрупповой парной корреляции указывает на прямую связь БЭА и количества кариозных зубов. Статистически достоверные различия ЭМГ-активности обнаружены между 2-й и 3-й группами, в 3-й группе абсолютные показатели БЭА не имели достоверной разницы с 1-й группой, но характеризовались большим разбросом значений. Относительная активность височной и жевательной мышцы во 2-й и 3-й группах возрастала на 2 и 4% и 38 и 19% соответственно. Значимого влияния пола и психоэмоционального статуса на БЭА жевательных мышц обнаружено не было.

Ключевые слова: биоэлектрическая активность, электромиография, жевательные мышцы, кариес зубов.

The influence of teeth morphology on bioelectrical activity of masticatory muscles

I.M. MAKEEVA, Ya.V. SAMOKHLIB*, N.Zh. DIKOPOVA

I.M. Sechenov First Moscow State Medical University, Moscow, Russia

The aim of the study was to reveal correlation of dental morphology and bioelectric activity of masticatory muscles. The study included 76 young adults (47.4% females and 52.6% males) divided in 3 groups according to dental morphology features: intact teeth (26 patients), dental decay in fissures with intact cusps (25 patients), pronounced dental decay with varying degree of crown destruction (25 patients). Electromyography (EMG) was used to document the bioelectric activity (BEA) of temporal and masticatory muscles. The study showed high level of correlation of destructive teeth changes with BEA of masticatory muscles. Intragroup correlation proved direct link of BEA to the number of decayed teeth. EMG activity differed significantly between groups 2 and 3. There was no statistically significant difference between groups 3 and 1 mostly because of high variability of BEA in group 3. Relative activity of temporal and masticatory muscles increased in groups 2 and 3 by 2 and 4% and 38 and 19%, correspondingly. There was no significant impact of gender or emotional status on masticatory muscles BEA.

Keywords: bioelectric activity, electromyography, masticatory muscles, dental decay.

Поверхностная электромиография (ПЭМГ) жевательных мышц — дополнительный метод исследования, отражающий функциональное состояние мышц, поднимающих нижнюю челюсть. Использование метода связано с рядом проблем. Основная масса опубликованных данных отражает разницу между группой сравнения и наблюдения [1, 2, 5, 6, 10, 11]. При этом нет четких критериев, характеризующих группу сравнения. В группу наблюдения входят пациенты с различной, чаще сочетанной, стоматологической и соматической патологией. Полученные результаты невоспроизводимы в других исследованиях [1, 3, 4, 7]. Таким образом, необходимо исследование, в котором в группу сравнения вошли бы стоматологически и соматически здоровые люди одного возраста со строго ограниченными критериями включения и исключения, а дизайн предполагал бы наличие единственной разницы между группами [3, 7—9].

Материал и методы

Исследование проводилось на кафедре терапевтической стоматологии Первого МГМУ им. И.М. Сеченова. Для стандартизации исследования были выбраны критерии включения: возраст 25—34 года, идентичный регион проживания (Москва), отсутствие хронических соматических заболеваний, наличие полного зубного ряда (28 зубов), здоровый пародонт, окклюзионный класс I по классификации Энгля (по клыкам и молярам, отсутствие сагиттальной щели). Критерии исключения: полное или частичное отсутствие зубов; болезни зубов и пародонта в

© Коллектив авторов, 2017

*e-mail: yanadoc@rambler.ru

стадии обострения, подвижность зубов, состояние после перенесенной черепно-мозговой травмы, ортодонтическое лечение, прием транквилизаторов, антидепрессантов и седативных препаратов, наличие хронических соматических заболеваний в стадии суб- и декомпенсации; введение ботулинического токсина в мышцы лица, беременность. Критерии невключения: боль при давлении на зуб, нежелание выполнять процедуру. Все обследованные были разделены на 3 группы в зависимости от степени разрушения окклюзионной поверхности зубов. В 1-ю группу вошли (26) пациентов с интактными зубами, во 2-ю (25 человек) — с кариесом фиссур с сохраненными бугорками, в 3-ю (25 человек) — с кариесом окклюзионной поверхности (с изменением анатомической формы и размера бугорков).

Прием начинался с заполнения специально разработанной анкеты и определения психоэмоционального статуса по методу Спилбергера—Ханина.

Обследование включало в себя использование всех основных методов. Осмотр полости рта проводили при помощи стоматологического зеркала и зонда при достаточном освещении.

Проводилась ПЭМГ 4 жевательных мышц, поднимающих нижнюю челюсть по стандартной методике: передние пучки височных и поверхностная часть жевательных мышц с использованием электромиографа FREELY итальянской фирмы «DeGotzen» (Италия), подключенного к компьютеру с заданным программным обеспечением для анализа полученных результатов, разработанным лабораторией функциональной анатомии человека «L.A.F.A.S.» (Милан, Италия). Для стандартизации ЭМГ-потенциалов 4 исследуемых мышц каждый испытуемый на границе первого моляра и второго премоляра нижней челюсти зажимал по 1 стандартному ватному валику диаметром 10 мм, затем сжимал его с максимально возможным усилием. Как референтные регистрировали показатели, полученные при максимальном волевом сжатии зубов на валиках. Затем регистрировали ЭМГ-активность мышц при максимальном произвольном сжатии зубов в положении привычной окклюзии: испытуемому предлагалось сжать зубы как можно сильнее и удерживать этот уровень напряжения в течение 5 с. Все тесты проводили 3 раза, в положении сидя, без поддержки головы, спина прямая, глаза смотрят прямо вперед. Во избежание эффекта усталости устанавливали время отдыха между тестами не менее 3 мин. Мышечную симметрию ЭМГ-волны парных мышц сравнивали путем вычисления процентного коэффициента наложения (РОС%). Индекс РОС — показатель симметрии распределения мышечной активности, заданной имеющейся окклюзией. Рассчитывается программой автоматически, отдельно для височной ($РОС_{tem.}$) и жевательной ($РОС_{mass.}$) мышц. Он варьирует от 0 до 100%, нормой является максимальное значение [2, 9, 10, 11].

При несбалансированной активности разноименных и разносторонних мышц (например, правой височной и левой жевательной или левой височной и правой жевательной) возникает потенциал бокового смещения, выраженный индексом Tors. Норма от 0 до 10% [2, 9—11].

Attiv-индекс — соотношение активности одноименных (височных и жевательных) мышц. Нормальное значение 0—20% указывает на преобладание активности жевательных мышц, отрицательное значение — височных [2, 9—11].

I_{mpact} — индекс усредненной электрической активности, развиваемой в сумме всеми регистрируемыми мышцами в единицу времени (3 с) [2, 9—11].

Статистическая обработка данных проведена в программе Statistica10.0 Enterprise.

Результаты и обсуждение

Всего анализировали данные 76 человек: 40 (52,6%) женщин и 36 (48,4%) мужчин. Средний возраст испытуемых 28,5±1,6 года, уровень реактивной тревожности во всех группах 26,4±10,0 — в пределах низких значений. Зарегистрированные данные приведены в **табл. 1**.

Из приведенных данных видно, что группы гомогенны по возрасту и уровню психоэмоционального состояния, но отличаются по числу кариозных зубов. Максимальные количественные и качественные изменения наблюдаются в 3-й группе.

Функциональное состояние жевательных мышц отражают абсолютные значения биоэлектрической активности (БЭА) височных и жевательных мышц при различных исследованиях **(табл. 2)**.

Данные **табл. 2** отражают значительное увеличении БЭА при кариесе фиссур и снижении БЭА всех мышц при кариесе, разрушающем жевательные поверхности (ниже значений в группе сравнения). Связь БЭА всех мышц между собой +0,75 рассчитана матрицей парных корреляций. Ранговые корреляции Спирмена выделяют корреляции между увеличением количества кариозных зубов и изменениями БЭА мышц на уровне R=0,86.

Значения абсолютной БЭА мышц при сжатии зубов в состоянии привычной окклюзии (MVC) представлены в **табл. 3**.

Данные БЭА всех мышц в референтном тесте и максимальном волевом сжатии зубов в 1-й группе соответствуют норме. Во 2-й группе достоверно превышают норму в среднем: на 60% — височные мышцы, на 34% — жевательные мышцы. В 3-й группе изменения БЭА недостоверны, они несколько выше (2%) для височных мышц и несущественно ниже средних значений группы сравнения (2%) для жевательных мышц.

Расчет относительных параметров БЭА проведен автоматически для каждого пациента с последующим вычислением средних значений для каждой группы. Данные выражены в процентах для каждой мышцы **(табл. 4)**, суммарные индексы **(табл. 5, 6)**.

Данные **табл. 4** позволяют говорить об увеличении относительных значений БЭА всех мышц во 2-й и 3-й группах, выше нормальных значений, их большой вариабельности. Метод Манна—Уитни определяет высокую корреляционную взаимосвязь между потерей анатомической формы зубов и ростом относительной активности жевательных мышц (p<0,002, U=6,0, Z= –2,79) в сравнении с 1-й группой.

Относительные показатели ЭМГ, характеризующие динамику нейромышечных изменений, представлены в **табл. 5**.

Из таблицы видно, что сохраненная анатомическая форма зубов в 1-й и 2-й группах обеспечивает высокие коэффициенты симметрии и стабильность мышечной активности. Показатели отличаются высокой воспроизводимостью. В 3-й группе индексы симметрии значительно снижаются. Индекс Tors увеличивается, что указывает на

Таблица 1. **Результаты анкетирования и осмотра; *p*<0,05**

Пол	Число наблюдений			Средний возраст, годы			Уровень тревожности, баллы			Кариес, количество зубов		
	группа			группа			группа			группа		
	1-я	2-я	3-я	1-я	2-я	3-я	1-я	2-я	3-я	1-я	2-я	3-я
М	15	9	12	28,7±2,7	27,9±3,2	29,5±3,7	25,9±10,9	25,9±10,7	29,7±9,9	0	10,2±4,3	14,4±2,3
Ж	11	16	13	27,4±1,8	25,7±6,3	30,3±3,4	25,4±8,3	28,3±10,2	23,6±9,5	0	9,4±4,3	12,5±3,8
Средние значения	26	25	25	28,2±2,4	26,4±5,4	29,8±3,5	25,6±9,8	27,1±10,5	26,5±9,7	0	10,1±4,3	13,4±3,1

Таблица 2. **Абсолютные показатели БЭА мужчин и женщин при сжатии на валиках (cot) — референтная проба (мкВ); *p*<0,05**

Пол	Височная мышца						Жевательная мышца					
	группа						группа					
	1-я		2-я		3-я		1-я		2-я		3-я	
	правая	левая	правая	левая	правая	левая	правая	левая	правая	левая	правая	левая
М	164,1±49,0	161,7±54,2	255,2±51,6	280,5±64,6	153,8±71,9	128,6±47,5	228,4±72,8	207,4±85,5	248,0±42,6	276,8±61,8	155,3±55,0	138,6±65,9
Ж	158,4±61,5	164,3±49,2	260,0±71,3	247,3±69,4	133,6±78,9	126,7±73,5	157,4±62,4	188,9±71,2	268,0±90,3	279,9±74,6	131,8±73,8	156,9±98,8
Средние значения	161,9±53,7	162,7±52,3	257,6±63,8	263,9±68,3	143,7±74,8	127,6±61,1	204,7±78,0	200,3±64,9	258,0±76,1	278,5±65,2	143,5±68,9	147,7±83,4

Таблица 3. **Абсолютные показатели БЭА при максимальном сжатии на зубах (MVC) — привычная окклюзия (cle) (мкВ); *p*<0,0**

Пол	Височная мышца						Жевательная мышца					
	группа						группа					
	1-я		2-я		3-я		1-я		2-я		3-я	
	правая	левая	правая	левая	правая	левая	правая	левая	правая	левая	правая	левая
М	172,7±53,9	165,2±43,5	246,8±39,4	278,3±55,5	184,2±58,8	175,1±57,3	232,6±67,9	220,6±56,4	257,3±63,1	288,0±57,9	175,7±89,9	190,0±93,2
Ж	146,8±55,6	157,9±42,3	260,3±73,9	256,4±78,4	153,0±76,9	155,4±79,8	161,5±65,1	188,2±67,7	275,1±77,5	290,4±73,1	134,1±91,3	139,4±79,0
Средние значения	162,7±54,2	162,4±43,5	253,5±63,1	267,4±70,6	168,6±69,2	165,2±69,2	205,3±68,7	208,2±60,1	266,2±71,8	289,2±66,7	154,9±91,2	164,7±88,1

Таблица 4. **Относительные значения БЭА всех мышц, %**

Пол	Височная мышца						Жевательная мышца					
	группа						группа					
	1-я		2-я		3-я		1-я		2-я		3-я	
	правая	левая	правая	левая	правая	левая	правая	левая	правая	левая	правая	левая
М	100,9±9,3	102,1±9,6	101,7±13,3	102,8±14,4	142,6±81,9	152,9±61,8	102,3±9,5	106,9±9,9	109,1±15,3	104,9±16,4	113,5±45,7	142,2±61,9
Ж	98,4±7,0	95,8±8,7	102,1±15,6	103,9±13,2	124,3±45,4	132,3±68,6	100,5±9,0	101,6±10,0	106,4±18,5	104,4±17,9	111,1±30,4	106,4±61,5
Средние значения	99,5±9,0	98,3±9,6	101,9±14,5	103,4±13,3	133,5±64,7	142,6±64,8	101,4±8,2	104,3±5,1	107,8±18,5	104,7±17,0	112,3±42,1	124,3±63,1

Таблица 5. **Относительные индексы ЭМГ, %**

Пол	POC tem			POC $_{mass}$			Tors			Attiv		
	Группа			группа			группа			группа		
	1-я	2-я	3-я	1-я	2-я	3-я	1-я	2-я	3-я	1-я	2-я	3-я
М	91,8±0,9	88,7±3,3	81,2±8,8	94,9±0,9	88,6±3,8	77,7±10,9	4,8±3,2	7,3±1,6	12,3±5,0	8,4±7,1	0,8±2,7	−5,8±20,3
Ж	90,6±1,7	90,5±3,5	82,7±4,4	92,3±1,3	89,7±4,1	77,6±9,5	5,0±3,0	6,8±1,3	12,3±5,6	7,8±7,1	1,9±3,8	−11,5±20,6
Средние значения	91,1±1,3	89,6±3,5	81,9±6,8	93,6±1,2	89,1±4.0	77,7±9,9	4,9±3,1	7,0±1,5	12,3±5,2	8,1±7,1	1,5±3,4	−8,6±20,3

Таблица 6. **Данные суммарной БЭА**

Пол	Impact cot мкВ/с			Impact cle мкВ/с			Impact %		
	Группа			группа			группа		
	1-я	2-я	3-я	1-я	2-я	3-я	1-я	2-я	3-я
М	2261,0±648,6	3161,7±473,8	1715,7±525,7	2354,8±592,9	3235,7±473,1	2168,9±759,5	104,6±5,9	103,1±13,4	127,3±33,7
Ж	2086,1±669,4	3113,3±722,7	1646,2±863,3	2047,5±606,5	3262,8±759,7	1744,8±904,4	99,7±7,1	101,6±10,9	111,9±37,1
Среднее значение	2193,7±646,7	3137,5±633,9	1681,0±707,5	2236,6±595,1	3249,3±659,9	1956,9±848,9	102,7±6,5	102,3±12,2	119,6±35,6

несбалансированную активность мышц, влияющих на пространственное положение нижней челюсти. Индекс Attiv постепенно снижается, что говорит о преобладающей активности височных мышц. Данный факт может указывать на изменение положения нижней челюсти в сагиттальной и/или фронтальной плоскости. Средние значения всех индексов не соответствуют норме.

Данные **табл. 6** отражают суммарную БЭА (в единицу времени 3 с) в абсолютном и относительном значениях. Анализ данных указывает на корреляцию со значениями для каждой мышцы. Тенденция такова, что во 2-й группе БЭА достоверно возрастает в тестах и относительном значении в сравнении с 1-й группой. В 3-й группе происходит несущественное снижение значений в тестах, но резко, статистически значимо возрастает в относительном эквиваленте.

Вывод

Электромиография 4-х мышц выявила такие закономерности в группах обследованных:

1. Интактные зубы и ортогнатический прикус обеспечивают гармоничную нейромышечную функцию и БЭА (биоэлектрическая активность активность) жевательных мышц у пациентов 1-й группы (сравнения). Средние значения БЭА височных и жевательных мышц при сжатии на валиках составляют 162,0 мкВ ±10,4% и 200,7 мкВ ±14,0% соответственно. Средние значения БЭА височных и жевательных мышц при сжатии в положении привычной окклюзии (MVC) составляют 162,6 мкВ ±9,6% и 206,7 мкВ ±12,6% соответственно.

2. Во 2-й группе минимальное изменение рельефа окклюзионной поверхности вызывает существенное увеличение БЭА. Средние значения БЭА височных и жевательных мышц при сжатии на валиках составляют 258,7мкВ±13,2% и 269,7 мкВ ±14,5% соответственно. Средние значения БЭА височных и жевательных мышц при сжатии MVC составляют 259,9±13,4% мкВ, 279,1±14,2% мкВ соответственно. Изменение индексов симметрии POC, Tors и Attiv незначительно выходят за пределы нормы.

3. В 3-й группе достоверно нарушена морфология жевательных поверхностей, что приводит к изменению всех показателей БЭА — как абсолютных, так и относительных; их значения не соответствуют норме. Средние значения БЭА височных и жевательных мышц при сжатии на валиках составляют 135,5 мкВ ±13,6% и 145,6 мкВ ±14,9% соответственно. Средние значения БЭА височных и жевательных мышц при сжатии MVC составляют 166,4 мкВ ±13,7% и 158,9 мкВ ±17,9% соответственно. Изменение индексов симметрии POC, Tors и Attiv существенно отличается от нормы.

4. Минимальные изменения морфологии коронковой части зубов приводят к изменению БЭА жевательных мышц, дисбалансу в нейромышечной системе человека.

5. Чем больше количественные и качественные изменения коронки зуба, тем существеннее изменения в БЭА жевательных мышц.

6. Любые изменения морфологии зуба должны служить критерием исключения из исследования в формировании группы сравнения для получения достоверных результатов.

Авторы заявляют об отсутствии конфликта интересов.

ЛИТЕРАТУРА

1. Величко Л.С. Биоэлектрическая активность жевательных мышц у здоровых людей. *Здравоохранение Беларуси*. 1992;10:22-25.
2. Феррарио В.Ф., Тарталья Г.М., Маглионе М., Сфорца К. Электромиографическая оценка нейромышечной координации жевательных мышц у пациентов с протезированием на имплантатах. *Новое в стоматологии*. 2007;2(142):2-6.
3. Макеева И.М., Самохлиб Я.В. Окклюзия и активность жевательных мышц у здоровых молодых людей. *Ортодонтия*. 2013;61:1:14-18.
4. Максимовская Л.Н., Бугровецкая О.Г., Бугровецкая Е.А., Соловых Е.А. Координация функции жевательной мускулатуры у лиц с ортогнатическим соотношением зубных рядов. *Институт стоматологии*. 2010;3:44-46.
5. Рубинов И.С. *Физиологические основы стоматологии*. Л.: Медицина; 1970.
6. Хватова В.А. *Клиническая гнатология*. М.: Медиа Сфера; 2005.
7. Bakke M. Mandibular elevator muscles: physiology, action and effect of dental occlusion (review). *Scand J Dent Res*. 1993;101:314-331.
8. Bakke M, Michler L, Moller E. Occlusal control of mandibular elevator muscles. *Scandinavian Journal of Dental Research*. 1992;100:284.
9. Ferrario VF, Sforza C, Serrao G. Electromyographic activity of human masticatory muscles during mastication. *Journal of Oral Rehabilitation*. 2000.
10. Ferrario VF, Sforza C, Colombo AV. Ciusa An electromyographic investigation of masticatory muscles symmetry in normo-occlusion subjects. *Journal of Oral Rehabilitation*. 2000;27:33-40.
11. Ferrario VF, Serrao G, Dellavia C et al. Relationship between the number of occlusal contacts and masticatory muscles activity in healthy young adults. *Cranio*. 2002;20:2:91-98.

Поступила 19.09.16

doi: 10.17116/stomat201796323-25

Ретроспективный анализ результатов лечения пациентов с деструктивными процессами в зоне корней моляров нижней челюсти

Д.м.н., проф. В.А. СЁМКИН, к.м.н. З.М. ИЗМАЙЛОВА, П.А. КОЛОТИКОВ*

Центральный научно-исследовательский институт стоматологии и челюстно-лицевой хирургии Минздрава России, Москва, Россия

В работе проведен анализ результатов зубосохраняющих операций при одонтогенных деструктивных процессах в зоне корней моляров нижней челюсти, основанный на архивных данных медицинских карт пациентов Центрального научно-исследовательского института стоматологии и челюстно-лицевой хирургии, находившихся на амбулаторном хирургическом лечении в период с 2011 по 2016 г. Зубосохраняющие операции на молярах нижней челюсти были проведены у 98 пациентов, из которых достоверная информация об исходах лечения получена у 59. Осложнения встречались у 15,2% больных, у 13,5% зубы в дальнейшем были удалены. Таким образом, эффективность зубосохраняющих операций была высокой и составила 86,5%, что подтверждает их целесообразность, несмотря на затрудненность оперативного доступа.

Ключевые слова: одонтогенные деструктивные процессы, зубосохраняющие операции, моляры нижней челюсти.

Retrospective study on treatment results of patients with bone destruction in lower molars roots area

V.A. SEMKIN, Z.M. IZMAILOVA, P.A. KOLOTICOV

Central Research Institute of Dentistry and Maxillofacial Surgery, Moscow, Russia

The paper presents retrospective study on the efficiency of tooth protecting operations in patients with odontogenic bone destruction in lower molars roots area. The study was based on the analysis of medical records of patients treated in Central Research Institute of Dentistry and Maxillofacial Surgery from 2011 to 2016. Tooth protecting procedures because of bone destruction in lower molars were carried out in 98 patients but only 59 of them were accessible to proper follow-up. Complications were seen in 15.2% of patients and teeth were extracted in 13.5% of cases. Thus, the efficacy of tooth protecting procedures in lower molars was 86.5%, which proves their feasibility despite of complicated surgical approach.

Keywords: odontogenic destructive processes, tooth protecting operation, lower molars.

В структуре стоматологической заболеваемости хронический периодонтит и околокорневые кисты у взрослого населения России занимают 3-е место после кариеса и пульпита [6]. Поэтому высока потребность в лечении пациентов с такой патологией и решении вопроса сохранения пораженных зубов.

Зачастую одонтогенные деструктивные процессы в области корней зубов выявляются случайно при рентгенологическом обследовании на плановом приеме врача-стоматолога.

Выбираемая тактика лечения должна обеспечить максимальную функциональность зуба и возможность его использования в качестве долгосрочной опоры для ортопедической конструкции.

Клиническая диагностика у пациентов с хроническим периодонтитом и радикулярными кистами начинается с выявления жалоб, выяснения давности заболевания и ранее проводимого лечения. Определяют состояние «причинного» зуба, степень сохранности его коронковой части, наличие ортопедической конструкции с опорой на него. Оценивают также состояние слизистой оболочки в области пораженного зуба, наличие или отсутствие свищевого хода.

Лучевая диагностика — один из наиболее информативных методов дополнительного обследования пациентов на стоматологическом хирургическом приеме. С помощью рентгенодиагностики можно определить причину возникновения патологического очага и его природу, оценить результаты консервативного и хирургического лечения [3].

Несмотря на высокие положительные результаты эндодонтического лечения, оценивающиеся разными источниками в 61—93,9% [6], в отделение амбулаторной хирургической стоматологии Центрального научно-исследовательского института стоматологии и челюстно-лицевой хирургии (ЦНИИС и ЧЛХ) Минздрава России попадают пациенты, которым провести консервативное лечение не представляется возможным. Нередко возникает

© Коллектив авторов, 2017

*e-mail: dr_kolotikov@mail.ru

обострение воспалительного процесса после эндодонтического лечения; доля этого осложнения 10—15% [5, 13]. В таких случаях необходимо подключение хирургических методик, позволяющих сохранить зуб и создать условия для его функционирования с последующим протезированием [7].

Говоря о хирургических методах сохранения зубов, предлагается выделять следующие виды операций: резекцию верхушки корня; коронорадикулярную сепарацию; гемисекцию и ампутацию корня; реплантацию зуба [7]. Однако анатомическим критерием запаса прочности пародонта нижнечелюстных моляров как у мужчин, так и у женщин является существенное преобладание площади поверхности корня над площадью поверхности коронок [1]. Поэтому такие методики, как коронорадикулярная сепарация, гемисекция или ампутация корней, мы считаем низкоэффективными, поскольку оставшиеся сегменты оперируемых зубов не обеспечивают полноценного функционирования зубочелюстной системы. Что касается проведения реплантации зуба, то она не дает гарантий положительного результата [4] и большую эффективность при полном вывихе или случайном удалении зуба.

Исходя из многолетнего опыта, при одонтогенных деструктивных процессах в области корней зубов мы используем цистэктомию, цистотомию (при наличии кистозных образований) и гранулэктомию (при наличии хронического периодонтита), сочетающиеся с щадящей резекцией верхушки корня.

Материал и методы

Поскольку общий анализ числа осложнений, их локализаций и зубосохраняющих операций уже проводился [8, 11], решено проанализировать определенный сегмент, а именно первые и вторые моляры нижней челюсти (НЧ).

Такой выбор обусловлен тем, что операции в данной области — весьма сложная манипуляцией для хирурга-стоматолога. Причина этого — недостаточный визуальный контроль, наличие толстой кортикальной пластинки (около 2,5—3,5 мм), близкое расположение корней зубов по отношению к сосудисто-нервному пучку нижнечелюстного канала. По данным литературы, он лежит на 6 мм ниже первого и на 5 мм ниже второго большого коренного зуба [2]. Ближе всего к полости канала расположена верхушка дистального корня второго нижнего моляра [9].

Нами проанализированы архивные данные медицинских карт пациентов ЦНИИС и ЧЛХ Минздрава России, находившихся на амбулаторном хирургическом лечении в период с 2011 по 2016 г.; им были проведены зубосохраняющие операции по поводу одонтогенных деструктивных процессов на НЧ в области первого и второго моляра.

Установлено, что из 16 724 пациентов, обратившихся в отделение амбулаторной хирургической стоматологии за помощью в указанный период, у 98 были проведены зубосохраняющие операции на молярах НЧ. Достоверную информацию о результатах лечения на сегодня удалось получить от 59 пациентов (15 мужчин и 44 женщины) в возрасте от 20 до 69 лет. По видам операций пациенты распределились следующим образом: с резекцией верхушки корня 14 человек, с резекцией верхушки корня и ретроградным пломбированием 37, без резекции верхушки корня 8. Операции были проведены на 50 первых молярах и 16 вторых молярах НЧ.

Результаты и обсуждение

Анализ показал, что из 59 пациентов у 9 (15,2%) наблюдались осложнения: у 1 (1,69%) с парестезией в области нижней губы, у 1 (1,69%) с переломом зуба по бифуркации, у 7 (11,86%) с обострением воспалительного процесса в послеоперационном периоде. Удаление зубов было проведено у 8 (13,5%) пациентов из-за хронического обострения воспалительных явлений и невозможности дальнейшего протезирования зубов — 8 первых моляров и 1 второго моляра НЧ. По рентгенологическим данным, восстановление кости в области 7 зубов не имело положительной динамики, а у 1 зуба возник продольный перелом через год после операции, что также привело к его несостоятельности, несмотря на полную костную репарацию в области корней.

Принимая к сведению полученные данные, можно сделать вывод, что с вычетом процента удаленных зубов (13,5) частота положительных результатов проведения зубосохраняющих операций в нашей амбулаторной практике на молярах НЧ составила 86,5%.

Были проанализированы также результаты зарубежных коллег, которые оперировали пациентов с наличием воспалительно-деструктивных процессов периапекальной области первых и вторых моляров НЧ. Пациентам выполняли цистэктомию с резекцией верхушек корней указанных зубов. Из 75 проведенных операций осложнение отмечалось в одном случае. Пациентов наблюдали в течение 3 лет, а частота успешного лечения составила 98,7% [12]. На наш взгляд, такое количество положительных исходов может быть обусловлено более строгим отбором пациентов, у которых положительный исход был более гарантированным.

Таким образом, нами и зарубежными коллегами достигнута достаточно высокая частота благоприятных результатов зубосохраняющих операций на молярах НЧ (86,5 и 98,7% соответственно). Это дает основание заявить об эффективности и целесообразности хирургических методов лечения в данной области, несмотря на сложность анатомического строения и затрудненность оперативного доступа. Анализ записей в амбулаторных картах и планов лечения показывает, что до сих пор нет единого подхода к определению тактики хирургического пособия. Практически каждый врач, планируя вмешательство, основываясь на собственный клиническим опыт. Нет четких показаний к проведению в каждом конкретном случае того или иного вмешательства, в частности это касается целесообразности использования остеопластических материалов для заполнения костных дефектов. Не разработан алгоритм обследования таких пациентов, который позволял бы определить тактику хирургического подхода (удаление зуба или проведение зубосохраняющей операции).

Данный алгоритм должен быть основан на результатах полноценного клинического обследования и лучевых методах исследования. Современные методы лучевой диагностики, такие как конусно-лучевая компьютерная томография, мультиспиральная компьютерная томография, позволяют видеть картину деструктивных процессов в трехмерной плоскости. Это имеет большое значение при обследовании и планировании лечения, поскольку с большей точностью возможно рассчитать отношение зоны поражения к анатомически важным структурам (нижнечелюстной канал, границы верхнечелюстного синуса),

истинные размеры и локализацию деструктивного процесса, его характер. Помимо этого, компьютерная томография дает возможность оценить состояние корневых каналов зуба: их количество, проходимость, качество пломбирования, наличие или отсутствие перфораций и трещин. Анализ этих данных позволяет выявить истинный источник одонтогенной инфекции и определить тактику дальнейшего лечения.

Использование рентгенологической диагностики на этапах лечения позволяет отследить динамику восстановления кости, что обеспечивает контроль эффективности проводимых манипуляций.

Авторы заявляют об отсутствии конфликта интересов.

ЛИТЕРАТУРА

1. Артюхов А.В. *Анатомические обоснования проведения зубосохраняющих операций и возможности использования сегментов нижней челюсти в ортопедической практике:* Дис. ... канд. мед. наук. Омск. 2003. Ссылка активна на 18.10.16. Доступно по: http://www.dissercat.com/content/anatomicheskie-obosnovaniya-dlya-provedeniya-zubosokhranyayushchikh-operatsii-i-vozmozhnosti
2. Золотарева Т.В., Топоров Г.Н. *Хирургическая анатомия головы.* Учебник. М.: Медицина; 1968.
3. Измайлова З.М. *Зубосохраняющие операции и определение нуждаемости в них населения (клинико-социологическое исследование):* Дис. ... канд. мед. наук. М. 2003. Ссылка активна на 18.10.16. Доступно по: http://www.dissercat.com/content/zubosokhranyayushchie-operatsii-i-opredelenie-nuzhdaemosti-v-nikh-naseleniya
4. Коваленко Е.В., Антонова А.А. Реплантация постоянных зубов у детей. Проблемы и пути решения. *Фундаментальные исследования.* Хабаровск. 2012;12-1. Ссылка активна на 18.10.16. Доступно по: http://cyberleninka.ru/article/n/replantatsii-postoyannyh-zubov-u-detey-problemy-i-puti-resheniya
5. Лысов А.В. *Лечение хронического периодонтита с использованием препарата, содержащего гидроксиапатит:* Дис. ... канд. мед. наук. Краснодар. 1998. Ссылка активна на 18.10.16. Доступно по: http://www.e-stomatology.ru/autoref/autoref_zakaz/#rez
6. Максимова Н.В. *Пути оптимизации хирургического лечения деструктивных форм хронического периодонтита:* Дис. ... канд. мед. наук. Пермь. 2009. Ссылка активна на 18.10.16. Доступно по: http://www.dissercat.com/content/puti-optimizatsii-khirurgicheskogo-lecheniya-destruktivnykh-form-khronicheskogo-periodontita
7. Максимовский Ю.М., Максимовская Л.Н., Орехова Л.Ю. *Терапевтическая стоматология.* Учебник. М.: Медицина; 2002.
8. Скрипникова Т.П., Шевченко И.Б., Богашова Л.Я. *Консервативно-хирургические методы лечения хронического периодонтита.* Учебник. Полтава: Легат; 1999.
9. Смирнов В.Г., Янушевич О.О., Митронин В.А. *Клиническая анатомия челюстей.* Учебник. М.: БИНОМ; 2014.
10. Шевченко И.Б. Резекция верхушки корня как метод выбора хирургического лечения периодонта. *Современная стоматология и челюстно-лицевая хирургия.* Киев. 1998.
11. Sergio Núñez-Urrutia, Rui Figueiredo, Cosme Gay-Escoda. Retrospective clinicopathological study of 418 odontogenic cysts. Journal section: *Oral Surgery Publication Types: Research.*

    doi: 10.4317/medoral.15.e767
12. Khoury F, Hensher R. The bony lid approach for the apical root resection of lower molars. *Int J Oral Maxillofac Surg.* 1987;16:166-170. Ssylka aktivna na 18.10.16. https://www.ncbi.nlm.nih.gov/m/pubmed/3110314/
13. Stuart E. Lieblich. Periapical surgery: clinical decision making. *Oral Maxillofacial Surg Clin N Am.* 2002;14:179-186.

Поступила 31.10.16

doi: 10.17116/stomat201796326-29

Местный иммунный и оксидантный статус при хроническом периодонтите в стадии обострения

Д.м.н., проф. А.И. КОНОПЛЯ*, Д.Д. ГОЛДОБИН, д.м.н. А.Л. ЛОКТИОНОВ

Курский государственный медицинский университет Минздрава России, Курск, Россия

Цель исследования — установление характера иммунных и оксидантных изменений и проведение фармакологической коррекции нарушений при хроническом периодонтите в стадии обострения. Обследованы 67 пациентов обоих полов в возрасте 31±2,5 года, у которых на местном уровне (слюна) определены изменения показателей иммунного и оксидантного статусов до и после лечения. Выявлен дисбаланс показателей цитокинового статуса и системы комплемента, активация процессов перекисного окисления липидов. Наиболее эффективные корригирующие эффекты иммунометаболических нарушений установлены при использовании в стандартном лечении комбинации гепона или вобэнзима в сочетании с эссенциале форте Н и каскатолом.

Ключевые слова: хронический периодонтит, иммунные и оксидантные нарушения.

Local immune and oxidative status in exacerbated chronic apical periodontitis

A.I. KONOPLYA, D.D. GOLDOBIN, A.L. LOKTIONOV

Kursk State Medical University, Kursk, Russia

The aim of the study was to define local immune and oxidative changes in patients with exacerbated chronic apical periodontitis. These changes were assessed in saliva of 67 patients with the mean age of 31±2.5 before and after treatment. The study revealed disturbances in cytokines and complement system balance and activation of lipids peroxidation. Combination of Gepon or Vobenzim with Essentiale forte H and Kaskatol proved to be the most effective for correction of this imbalance.

Keywords: chronic apical periodontitis, immune and oxidative disturbances.

Хронический периодонтит (ХПО) относят к числу наиболее распространенных видов патологии периодонта, он занимает 3-е место среди часто встречающихся стоматологических заболеваний. Нередко при этом заболевании возникает необходимость в удалении зубов [2, 4]. Вероятность развития и прогрессирующего течения хронического периодонтита во многом определяется рядом местных и общих факторов. К общим факторам, влияющим на результат эндодонтического лечения, относятся состояние здоровья пациента, клинический опыт и квалификация врача, а к местным — особенности анатомического строения корневых каналов; патологические изменения корней зубов до начала лечения; наличие воспалительных изменений в области краевого пародонта, ранее проводимое лечение, условия доступа к зубу и, несомненно, состояние факторов иммунной резистентности [1, 5].

Многие авторы при изучении разных видов патологии, в том числе стоматологической, основой которых является хронический воспалительный процесс, акцентируют внимание на более значимой роли местных иммунных механизмов и связанных с ними оксидантных нарушений в патогенезе развития заболевания [9, 10]. Изучение на локальном уровне взаимосвязи при ХПО врожденных и в стадии обострения адаптивных форм иммунного ответа, показателей оксидантного статуса позволит более четко определить уровень активности местных защитных факторов и определить обоснованную лечебную тактику. Значимость иммунных механизмов, в первую очередь локальных, при развитии ХПО обусловливает необходимость поиска препаратов и их сочетаний с иммуномодулирующей, антиоксидантной и мембранопротекторной активностью, эффективных на локальном уровне при заболеваниях периодонта [1, 4, 9, 10].

Мы поставили перед собой задачу установить характер иммунных и оксидантных изменений на местном уровне и провести фармакологическую коррекцию нарушений при ХПО в стадии обострения.

Материал и методы

Под постоянным наблюдением в клинике Медси (Москва) находились 67 мужчин и женщин в возрасте 31±2,5 года с клиническими признаками ХПО: ноющая боль постоянного характера; отек переходной складки в области причинного зуба; выявление признаков его не-

© Коллектив авторов, 2017

*e-mail: konoplya51 @mail.ru

возможного терапевтического лечения. При визуальном и инструментальном дополнительном обследовании выявлено наличие воспалительного процесса на верхушке зуба со значительным разрушением костной ткани.

Критериями включения в исследование были: возраст пациентов 20—40 лет; отсутствие другой стоматологической и соматической патологии в стадии обострения, онкопатологии, аллергопатологии, в том числе на используемые препараты; письменное информированное согласие на участие в проводимых исследованиях.

Все больные были разделены на пять групп: 1-я группа (n=14) получала стандартное лечение — удаление причинного зуба; цифран — 50 мг перорально через 12 ч, курсом 20; бифиформ по 1 капсуле перорально через 8 ч, курсом 30; супрастин по 1 таблетке перорально через 24 ч, курсом 7; больные 2-й группы (n=15) дополнительно получали гепон 10 мг перорально через 24 ч, курсом 30; больные 3-й группы (n=12) — сочетание гепона, эссенциале форте Н по 2 капсулы перорально через 6 ч, курсом 90 и каскатола по 1 драже перорально через 24 ч, курсом 30; больные 4-й группы — вобэнзим 3 таблетки перорально через 6 ч, курсом 90; 5-й — сочетание вобэнзима, эссенциале форте Н и каскатола. Контрольную группу составили 15 здоровых доноров того же возраста.

Лабораторные методы исследования слюны применялись до начала лечения и на 15-е сутки после него. Определяли концентрацию цитокинов (фактор некроза опухоли α — ФНО-α, интерлейкинов: ИЛ-lβ, ИЛ-8, ИЛ-4, ИЛ-10, ИЛ-2), рецепторного антагониста ИЛ-1 (РАИЛ), компонентов системы комплемента (C_3, C_4, C_5) и ее регуляторов (C_1-ингибитора и фактора Н) при помощи наборов для иммуноферментного анализа ЗАО «Вектор Бест» (Новосибирск) и ООО «Протеиновый контур» (Санкт-Петербург). Выраженность процессов перекисного окисления липидов (ПОЛ) оценивали по концентрации ацилгидроперекисей (АГП) [3] и малонового диальдегида (МДА) с помощью тиобарбитуровой кислоты. Кроме того, определяли активность каталазы и супероксиддисмутазы (СОД) [6].

Статистическую обработку результатов исследования и оценку существенности различий проводили по U-критерию. Статистически значимыми считали различия при p=0,05. Кроме того, определяли коэффициент ранговой корреляции Спирмена.

Результаты и обсуждение

При первичном обращении у пациентов с ХПО в слюне выявлено повышение содержания цитокинов: провоспалительных (ФНО-α в 15,5 раза, ИЛ-1β и — в 5,3 раза, ИЛ-8 в 4,7 раза, ИЛ-2 в 2,8 раза). Из противовоспалительных цитокинов установлено повышение РАИЛ при неизменной концентрации ИЛ-4 и ИЛ-10. Кроме того, выявлено повышение уровня всех исследованных компонентов и ингибиторов системы комплемента **(табл. 1)**.

Стандартное лечение частично корригировало содержание ФНО-α, ИЛ-1β, ИЛ-8, ИЛ-2, повышало уровень ИЛ-10 и РАИЛ, не влияя на показатели системы комплемента. Включение гепона по сравнению со стандартным лечением в большей степени корригировало в слюне содержание ФНО-α, ИЛ-1β, C_5-компонента комплемента, повышало уровень ИЛ-4 и РАИЛ. Более эффективным оказалось сочетанное применение гепона с эссенциале форте Н и каскатолом, так как нормализовалось содержа-

Таблица 1. **Коррекция иммунных и оксидантных нарушений на местном уровне при ХПО в стадии обострения (*M±m*)**

Показатель	Здоровые	Больные ХПО					
		до лечения	стандартное лечение (1)	гепон (2)	гепон + эссенциале форте Н + каскатол (3)	вобэнзим (4)	вобэнзим + эссенциале форте Н + каскатол (5)
ФНО-α,	1,74±0,1	27,05±1,12*[1]	12,33±0,27*[1, 2]	10,2±0,74*[1–3]	10,14±0,48*[1–3]	10,64±0,43*[1–3]	4,08±0,24*[1–6]
ИЛ-1β, пкг/мл	12,69±0,68	66,9±3,54*[1]	20,71±0,87*[1, 2]	17,07±0,68*[1–3]	18,27±0,61*[1–3]	14,41±0,48*[1–5]	12,52±0,32*[2–6]
ИЛ-8	0,6±0,03	2,82±0,17*[1]»’	2,08±0,04*[1, 2]	1,17±0,04*[1, 2]	1,13±0,12*[1, 2]	2,05±0,07*[1, 2, 4, 5]	0,57±0,02*[2–6]
ИЛ-4, пкг/мл	10,24±0,38	10,06±0,29	11,42±1,03	12,86±0,19*[1, 2]	18,61±0,31*[1–4]	12,37±0,68*[1, 2, 5]	16,8±1,01*[1–6]
ИЛ-10, пкг/мл	0,25±0,02	0,28±0,03	0,47±0,04*[1, 2]	0,46±0,04*[1, 2]	1,07±0,07*[1–4]	0,29±0,03*[1–5]	2,95±0,21*[1–6]
РАИЛ, пкг/мл	704,1±13,48	739,83±3,39*[1]	763,3±9,48*[1, 2]	812,1±2,78*[1–3]	855,8±6,28*[1–4]	805,81±5,1*[1–3, 5]	870,9±9,01*[1–6]
ИЛ-2, пкг/мл	0,64±0,04	1,81±0,08*[1]	1,33±0,05*[1, 2]	1,24±0,1*[1, 2]	1,05±0,04*[1–4]	1,03±0,04*[1–4]	0,89±0,06*[1–6]
C_3, мг/л	0,33±0,03	0,51±0,02*[1]	0,48±0,02*[1]	0,47±0,03*[1]	0,41±0,02*[1–4]	0,42±0,02*[1–4]	0,35±0,01*[2–6]
C_4, мг/л	0,14±0,02	0,25±0,01*[1]	0,24±0,02*[1]	0,23±0,02*[1]	0,15±0,01*[2–4]	0,14±0,02*[1–4]	0,13±0,01*[2–4]
C_5, мг/л	0,11±0,02	0,2±0,02*[1]	0,17±0,01*[1]	0,15±0,01*[1, 2]	0,11±0,01*[2–4]	0,1±0,02*[2–4]	0,11±0,02*[2–4]
Фактор Н, мг/л	2,79±0,25	3,51±0,16*[1]	3,84±0,12*[1]	3,71±0,09*[1]	3,54±0,2*[1]	3,93±0,31*[1]	5,0±0,18*[1–6]
Сі-нгибитор, мг/л	1,09±0,21	2,33±0,28*[1]	2,49±0,05*[1]	2,45±0,05*[1]	3,3 6±0,2*[1–3]	3,22±0,05*[1–4]	5,08±0,03*[1–6]
МДА, мкмоль/л	0,15±0,02	0,24±0,1*[1]	0,25±0,02*[1]	0,19±0,01*[1–3]	0,16±0,02*[2, 3]	0,25±0,02*[1, 4, 5]	0,15±0,01*[2–4, 6]
АГП, усл. ед.	0,08±0,01	0,12±0,01*[1]	0,13±0,01*[1]	0,1±0,02	0,09±0,01	0,12±0,02*[1]	0,08±0,01*[2, 3]
Каталаза, кат/л	5,5±0,09	5,8±0,07	5,61±0,04	5,92±0,06	6,43±0,04$_{-4}$	5,63±0,04*[5]	6,51±0,03*[1–4, 6]
СОД, усл. ед/мл	4,8±0,37	3,1±0,09*[1]	5,1±0,15*[2]	5,33±0,34*[2]	7,8±0,4*[1]	7,33±0,4*[1–4]	9,5±0,3*[1]»’«[66]

Примечание. Здесь и в табл. 2: * — p=0,05; цифра рядом со звездочкой указывает, по отношению к показателю какой группы различия достоверны.

Таблица 2. **Иммунометаболическая эффективность разных сочетаний иммуномодуляторов, антиоксидантов и мембранопротекторов при ХПО в стадии обострения на локальном уровне**

Группа	Измененные лабораторные показатели до лечения, %	Лабораторные показатели после лечения, %		
		нормализованы	корригированы	не изменились
Стандартное лечение	81,25	7,6	30,7	61,7
Гепон		7,6	46,1	46,3
Гепон + эссенциале форте Н + каскатол		23,1	46,1	30,8
Вобэнзим		15,4	53,8	30,8
Вобэнзим + эссенциале форте Н + каскатол		53,8	30,8	15,4

ние C_4-, C_5-компонентов системы комплемента, корригировался уровень ИЛ-2, C_3-компонента комплемента, в большей мере повышалась концентрация противовоспалительных цитокинов (ИЛ-4, ИЛ-10, РАИЛ) и C_1-ингибитора системы комплимента **(см. табл. 1)**.

Включение вобэнзима в комплекс фармакологической терапии по сравнению со стандартным лечением нормализовало содержание C_4-, C_5-компонентов системы комплемента, в большей степени корригировало уровень в слюне ФНО-α, ИЛ-1β, ИЛ-2, C_3-компонента комплемента, повышало уровень РАИЛ, C_1-ингибитора. Сочетанное применение вобэнзима, эссенциале форте Н и каскатола оказалось эффективнее, так как дополнительно нормализовало содержание ИЛ-1β, ИЛ-8, C_3-компонента системы комплемента, в большей степени корригировало уровень ФНО-α, ИЛ-2 и повышало концентрацию противовоспалительных цитокинов и ингибиторов системы комплимента **(см. табл.1)**. До лечения у больных ХПО установлена также активация процессов ПОЛ (повышение уровней МДА и АГП) при снижении активности антиоксидантного фермента СОД. Стандартное лечение только нормализовало активность СОД. Дополнительное применение в комплексном лечении гепона нормализовало содержание АГП и корригировало уровень МДА. Применение сочетания гепона, эссенциале форте Н и каскатола дополнительно нормализовало концентрацию МДА и повышало активность ферментов антиоксидантной защиты. Использование вобэнзима по сравнению со стандартным лечением повышало активность СОД, сочетание вобэнзима, эссенциале форте Н и каскатола нормализовало показатели ПОЛ и повышало активность каталазы и СОД **(см. табл. 1)**.

При сравнительном определении эффективности примененных схем фармакологической коррекции установлено, что наиболее значимыми из них стали сочетания гепона или вобэнзима с эссенциале форте Н и каскатолом, поскольку из 81,25% измененных до начала лечения иммунных и оксидантных показателей нормализовались 53,8 и 23,1% , корригировались 30,8 и 46,1% соответственно. Применение вобэнзима или гепона нормализовало и корригировало 15,4 и 53,8% и 7,6 и 46,1% показателей соответственно **(табл. 2)**.

Полученные результаты позволяют констатировать, что лечение ХПО остается непростой задачей. Ключевые моменты патогенеза ХПО заключаются в разрушении связок, удерживающих зуб в лунке, рассасывании кортикальной пластинки альвеолы, резорбции костной ткани, обусловленных полибактериальной микрофлорой, присутствующей в полости рта. В развитии воспаления периапикальных тканей ведущая патогенетическая роль принадлежит стафилококкам, стрептококкам, кишечной палочке, порфиромонадам, дифтероидам, превотеллам, протею, дрожжеподобным грибам, клебсиеллам и др. Микробы могут проникать в ткани периодонта интрадентальным (через дентинные канальцы, отверстие корневого канала, костную альвеолу, цемент) и экстрадентальным (гематогенным или лимфогенным) путями [2, 4].

Иммунные и оксидантные нарушения, выявленные в нашем исследовании у пациентов с ХПО, характеризуют наличие воспалительного иммунного процесса, развивающегося локально в периапикальной области, что становится причиной дистрофически-дегенеративного процесса, приводящего в конечном счете к потере зуба. Стандартное лечение дает незначительные корригирующие эффекты противовоспалительной направленности, что в значительной степени корригируется применением препаратов с иммуномодулирующими, антиоксидантными и мембранопротекторными эффектами, которые обеспечивают иммунореабилитацию пациентов, способствуют ускоренному рассасыванию гематом, отеков, удалению продуктов воспаления, стимулируют процессы репаративной регенерации, снижают развитие осложнений [7, 8].

В сочетаниях гепона или вобэнзима с эссенциале форте Н и каскатолом трудно выделить эффекты какого-то одного препарата в отдельности; скорее всего, фармакологический эффект обусловлен их плейотропным взаимодействием. Эссенциале форте Н — источник фосфолипидов, являющихся субстратом для устранения последствий активации процессов ПОЛ, превышающих физиологические значения, а каскатол благодаря входящим в его состав β-каротину, аскорбиновой кислоте, α-токоферола ацетату дает не только антиоксидантные, но и иммуномодулирующие эффекты [8].

В свою очередь гепон и вобэнзим, входящие в состав комплексной фармакотерапии, обеспечивали «уникальные» фармакологические эффекты каждой из схем. Гепон мобилизует и активирует макрофаги, ограничивает выработку провоспалительных цитокинов, стимулирует продукцию α- и β-интерферонов, синтез антител к различным антигенам инфекционной природы, повышает резистентность к инфекциям, вызванным вирусами, бактериями и грибами. Эффекты вобэнзима, вероятно, обусловлены способностью ферментов, входящих в его состав, связываться с транспортными молекулами и антипротеазами (α_2-макроглобулином и α_1-антитрипсином). Связывание с последними приводит к изменению их конформации и переходу в активную форму, способную регулировать в сосудистом русле уровень цитокинов, факторов роста и гормонов [7, 8].

Таким образом, исходя из оценки динамики иммунометаболических показателей, гепон и вобэнзим и их сочетания с эссенциале форте Н и каскатолом по степени повышения эффективности стандартного лечения при ХПО располагаются в следующей последовательности: гепон → вобэнзим → гепон + эссенциале форте Н + каскатол → вобэнзим + эссенциале форте Н + каскатол, что позволяет рекомендовать использование в лечении больных с ХПО препараты с иммуномодулирующими, мембранопротекторными и антиоксидантными свойствами.

Авторы заявляют об отсутствии конфликта интересов.

ЛИТЕРАТУРА

1. Афанасьев С.С., Алешкин В.А., Воропаева Е.А., Афанасьев М.С., Слободенкж В.В., Караулов А.В. Микробиоценозы открытых полостей и мукозальный иммунитет. *Эффективная фармакотерапия.* 2013;27:6-11.
2. Березин К.А. Гистохимические особенности развития патологического процесса при хронических формах периодонтита. *Пародонтология.* 2014;19(3):63-67.
3. Гаврилов В.Б., Мишкорудная М.И. Спектрофотометрическое определение содержания гидроперекисей липидов в плазме крови. *Лаб. дело.* 1983;3:33-36.
4. Дедова Л.Н., Лапицкая А.В. *Быстропрогрессирующий периодонтит: методы лечения (часть 2).* Минск: Стоматолог; 2014.
5. Жаркова О.А. Иммунологические и микробиологические аспекты хронических периодонтитов. *Вестник ВГМУ.* 2006;5(3):1-11.
6. Костюк В.А., Потапович А.И., Ковалева Ж.И. Простой и чувствительный метод определения супероксиддисмутазы, основанный на реакции окисления кверцетина. *Вопросы медицинской химии.* 1990;2:88-91.
7. Лазарев А.И., Бровкина И.Л., Гаврилюк В.П., Конопля А.И., Лосенок С.А., Прокопенко Л.Г., Рыбников В.Н., Сипливый Г.В. *Эритроцитзависимые эффекты лекарственных и физиотерапевтических средств.* Под ред. Прокопенко Л.Г. Курск: ГОУ ВПО КГМУ Рос-здрава; 2008.
8. Лазарева Г.А., Бровкина И.Л., Лазарев А.И., Прокопенко Л.Г., Конопля А.И., Денесюк Т.А. *Иммунометаболические эффекты регуляторов энергетического обмена при нарушении гомеостаза.* Курск: Изд-во КГМУ; 2006.
9. Лунев М.А., Локтионов А.Л., Конопля А.И. Коррекция нарушений системы комплемента на системном и локальном уровне при одонтогенном остеомиелите челюстно-лицевой области. *Вестник новых медицинских технологий.* Электронное издание. 2013;1:37.
10. Успенская М.Н., Конопля А.И., Локтионов А.Л. Коррекция иммунометаболических нарушений при хроническом генерализованном пародонтите с использованием Гепона, Гипоксена и Фосфоглива Форте. *Системный анализ и управление в биомедицинских системах.* 2012; 11(4): 908-913.

Поступила 10.12.15

doi: 10.17116/stomat201796330-35

Реконструктивная отопластика: дифференцированный подход к выбору метода обработки аутореберного хряща и формирования каркаса ушной раковины при помощи карвинг-техники

Т.З. ЧКАДУА, Г.В. АСИРОВА*, Ф.К. МУСТАФИНА, М.М. ЧЕРНЕНЬКИЙ, С.С. ФРОЛОВ, Д.Л. ВЕЙЗЕ

Центральный научно-исследовательский институт стоматологии и челюстно-лицевой хирургии Минздрава России, Москва, Россия

Цель исследования — оптимизировать хирургическую реабилитацию пациентов с дефектами и деформациями ушных раковин с помощью дифференцированного подхода к выбору метода реконструктивной отопластики. В исследовании участвовали 30 пациентов с дефектами и деформациями ушных раковин врожденной (*n*=20) и приобретенной (*n*=10) этиологии, тотального (*n*=25) и частичного (*n*=5) характера, которым были выполнены операции по формированию ушной раковины с применением карвинг-техники и использованием аутореберного хряща. Все пациенты перед операцией проходили клинико-лабораторное обследование, им были выполнены лазерная допплеровская флоуметрия и ультразвуковое исследование кожных покровов реципиентной зоны, компьютерная томография органов грудной клетки. На основе осмотра и данных исследований принималось решение о тактике хирургического вмешательства в каждом случае, определяли возможность использования кожи сосцевидной области в качестве покровной ткани для аутореберного хряшевого каркаса и необходимость использования височно-теменного фасциального лоскута. Хорошие результаты достигнуты у 24 (80%) пациентов, удовлетворительные — у 3 (10%) пациентов, неудовлетворительные — у 3 (10%) пациентов.

Ключевые слова: ушная раковина, микротия, реконструктивная отопластика, реберный хряш, височно-теменной фасциальный лоскут.

Reconstructive otoplasty: differentiated approach to rib cartilage processing and ear framework formation using carving technique

T.Z. CHKADUA, G.V. ASIROVA*, F.K. MUSTAFINA, M.M. CHERNENKIY, S.S. FROLOV, D.L. VEJZE

Central Research Institute of Dentistry and Maxillofacial Surgery, Moscow, Russia

The aim of the research was to optimize surgical rehabilitation of patients with auricle defects and deformities by the developing of differentiated approach to the choice of reconstructive otoplasty method. The study involved 30 patients with auricle defects and deformities of congenital (20 patients) and acquired (10 patients) etiology. The defects were total in 25 patients and partial in 5 patients. All patients underwent ear reconstruction with rib cartilage using carving technique. Preoperative planning was based in Doppler ultrasound of temporal region vessels, laser Doppler flowmetry, temporal skin ultrasound and 3D ribcage CT. The surgical tactic was selected according to the possibility of mastoid region skin usage or necessity of the temporoparietal fascial flap. The approach proved to be highly efficient as otoplasty outcomes were good in 80% of cases, satisfactory in 10% and unsatisfactory in 10%.

Keywords: auricle, microtia, reconstructive otoplasty, rib cartilage, temporoparietal facial flap.

Проблема эффективности лечения пациентов с патологией ушных раковин врожденной и приобретенной этиологии сохраняет актуальность, несмотря на многовековую историю развития и наличие альтернативных и эффективных методов формирования ушной раковины [1]. Реконструктивная отопластика признана одним из сложных направлений пластической хирургии, что объясняется не только необходимостью воспроизведения трехмерной рельефной структуры наружного уха, но и тонкой кропотливой работы по моделированию хрящевого каркаса при наличии у хирурга соответствующих мануальных навыков и опыта.

В настоящее время хирурги используют как аутологичные ткани, так и искусственные материалы, разрабатывая соответствующие показания к их выбору. При этом приоритетно использование аутоматериалов [2].

Среди наиболее известных способов аурикулопластики выделяют авторские методики B. Brent (1980) [3], S. Nagata (1993) [4] и F. Firmin (2001) и их незначительные модификации, предлагаемые в зависимости от клинического случая и профессиональных предпочтений хирурга. Следует отметить, что авторские методики стандартны, хирурги описывают технические особенности, преимущественно используя их при 3-й степени микротии. Прорыв,

© Коллектив авторов, 2017

*e-mail: getlya.asirova@gmail.com

с этой точки зрения, совершила французский хирург F. Firmin (2001), применив метод B. Brent и S. Nagata, проведя сравнительный анализ и предложив классификацию каркасов ушной раковины и кожных разрезов для всех видов микротии [5, 6]. Помимо этого, F. Firmin дала рекомендации по устранению дефектов и деформаций ушных раковин после ожогов и неудачно проведенных отопластик [7]. Но, как и ее предшественники, она достаточно подробно описывает техническую сторону операции, применяя эмпирический подход к решению проблемы и обосновывая методологически проводимые манипуляции.

Основная проблема реконструкции ушных раковин — отсутствие выверенного научно обоснованного подхода к предоперационному планированию, что могло бы дать хирургам уверенность в выборе той или иной методики в каждом конкретном случае и, следовательно, повысило бы эффективность хирургического лечения пациентов с дефектами и деформациями ушных раковин.

Цель исследования — оптимизировать хирургическую реабилитацию пациентов с дефектами и деформациями ушных раковин, разработав дифференцированный подход к выбору метода реконструктивной отопластики.

Материал и методы

При стандартной двухэтапной операции формирования ушной раковины с использованием аутореберного хряща основными ее составляющими, от которых зависит конечный результат, являются формирование тонкого рельефного каркаса и правильное перераспределение кожи сосцевидной области с образованием кожного кармана и мочки для покрытия каркаса. Исходя из этого, мы решили использовать следующие методы исследования в предоперационном периоде: лазерную допплерофлоуметрию (ЛДФ) и ультразвуковое исследование (УЗИ) кожных покровов сосцевидной области, компьютерную томографию (КТ) органов грудной клетки.

ЛДФ применяется для определения уровня микроциркуляции в реципиентной зоне. Были выбраны 3 точки на здоровой стороне, соответствующие наиболее выступающим точкам передней поверхности ушной раковины: средняя часть завитка, средняя часть противозавитка, возвышение в проекции противокозелка. Исследование в реципиентной области проводилось симметрично в предполагаемых точках размещения перечисленных элементов, проекция которых определялась с помощью измерений. УЗИ позволяло определить толщину кожи, интерес представляли те же 3 точки, соответствующие наиболее выступающим точкам формируемой ушной раковины.

В результате мы получали представление о толщине кожи, необходимой для достижения рельефности каркаса, и степени ее кровоснабжения, что дало возможность предупредить нежелательные последствия — нарушение питания кожных лоскутов и недостаточную выраженность контуров каркаса ушной раковины в послеоперационном периоде.

КТ органов грудной клетки использовали для определения состояния донорской области и рассчитывали длину, толщину, высоту хрящевой части V, VI, VII, VIII, IX ребер, на основе чего проводилось прецизионное компьютерное моделирование этапа забора аутореберного хряща. Это помогало заранее понять сколько материала нужно взять, из каких именно частей хряща какие элементы каркаса будут вырезаться, что в итоге уменьшало время операции и донорский ущерб.

За период с 2014 по 2016 г. выполнено 30 операций по формированию ушной раковины с помощью карвинг-техники с использованием аутореберного хряща. Были проведены операции по устранению дефектов и деформаций ушных раковин врожденной (n=20) и приобретенной (n=10) этиологии, тотального (n=25) и частичного (n=5) характера.

Все пациенты перед операцией проходили клинико-лабораторное обследование, им выполняли ЛДФ, УЗИ кожных покровов реципиентной зоны, КТ органов грудной клетки. На основе осмотра и данных исследований принималось решение о тактике хирургического вмешательства в каждом случае, определялась необходимость использования височно-теменного фасциального лоскута. Это зависело от исходного состояния интересующей хирурга сосцевидной области (наличие рубцовых изменений вследствие травм или проведенных ранее реконструктивных операций), от сохранности поверхностной височной артерии *(a. temporalis superficialis)*.

В случае интактной микротии 3-й степени, микротии 1-й или 2-й степени при дефиците кожных покровов, посттравматическом тотальном дефекте ушной раковины выполнялась стандартная операция в 2 этапа (1-й — преламинация аутореберного хрящевого каркаса под кожу сосцевидной области; 2-й — отведение ушной раковины) у 19 пациентов.

Когда дефект и деформация хряща ушной раковины не сопровождались дефицитом кожи, например при микротии 1-й и иногда 2-й степени, при деформациях после эстетической отопластики проводили одноэтапную операцию путем восполнения дефекта или замены деформированной части ушного хряща каркасом из реберного аутохряща (у 6 пациентов).

Для пациентов с выраженной рубцовой деформацией сосцевидной области вследствие ожогов или ранее проведенных пластических операций методом выбора было формирование ушной раковины с использованием аутотрансплантатов из реберного хряща, височно-теменного фасциального лоскута и аутодермотрансплантатов, проводимое в 1 этап (5 пациентов).

Клинический пример 1 (рис. 1—4)

Пациентка О. находилась на лечении в отделении реконструктивной челюстно-лицевой хирургии, микрохирургии и эктопротезирования Центрального научно-исследовательского института стоматологии и челюстно-лицевой хирургии (ЦНИИС и ЧЛХ) с диагнозом: гемифациальная микросомия, микротия 3-й степени справа. Состояние после ряда реконструктивных операций. Q16.0

Анамнез настоящего заболевания (со слов пациентки): заболевание врожденное, перенесла ряд реконструктивно-восстановительных операций, начиная с трехлетнего возраста (в том числе костная пластика ветви справа и тела нижней челюсти), в 15 и 18 лет предпринимались неудачные попытки контурной пластики с помощью силиконовых имплантатов.

На момент поступления отмечался дефект правой ушной раковины.

При осмотре: правая ушная раковина рудиментарна, представлена в виде кожно-хрящевого валика. Рудименты ушной раковины расположены вентрокаудально в дисто-

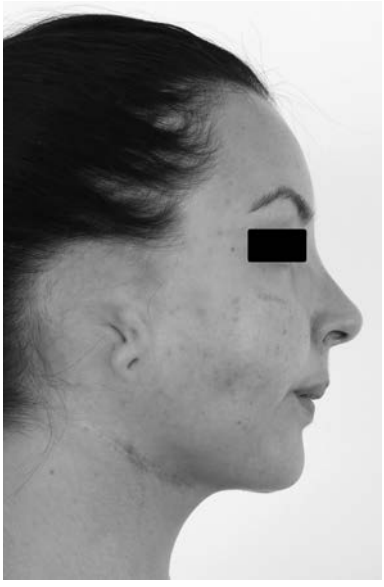

Рис. 1. **Клинический пример 1. Рудименты правой ушной раковины.**

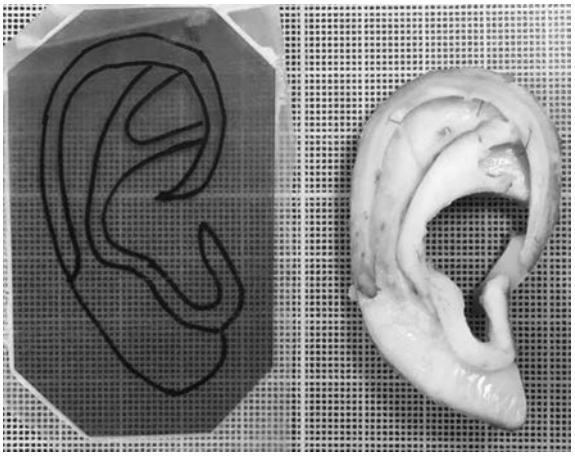

Рис. 2. **Клинический пример 1. Вид аутореберного хрящевого каркаса правой ушной раковины: воссозданы все элементы.**

пической позиции. Волосяная линия височной области справа симметрична левой стороне. Слуховой проход справа отсутствует, слух снижен **(см. рис. 1)**.

Учитывая хорошее состояние мягких тканей сосцевидной области, принято решение использовать двухэтапную операцию по формированию ушной раковины с помощью аутотрансплантатов из реберного хряща.

Во время предоперационной подготовки выполнены клинико-лабораторное обследование, КТ грудной клетки, ЛДФ и УЗИ.

ЛДФ до операции (М, усл.ед.) справа: точка 1 (завиток) — 6,09, точка 2 (противозавиток) — 6,80, точка 3 (противокозелок) — 9,11; слева: точка 1 — 12,02, точка 2 — 14,48, точка 3 — 9,79. Исходя из полученных данных, видно, что уровень микроциркуляции на стороне микротии снижен по сравнению со здоровой ушной раковиной, что указывает на необходимость бережного формирования кожного лоскута с сохранением всей подкожной клетчатки. Впоследствии послеоперационный период протекал без особенностей, заживление первичным натяжением.

ЛДФ перед отведением через 6 мес (М, усл.ед.) справа: точка 1 (завиток) — 11,77, точка 2 (противозавиток) — 10,87, точка 3 (противокозелок) — 7,64. Показатель SpO_2 во всех точках в обоих исследованиях — 98. Данные указывают на хороший уровень кровоснабжения в области сформированной ушной раковины.

УЗИ справа: точка 1 (завиток) — 1,2 мм, точка 2 (противозавиток) — 2,3 мм, точка 3 (противокозелок) — 1,7 мм; слева: точка 1 — 1,8 мм, точка 2 — 1,4 мм, точка 3 —

Рис. 3. **Клинический пример 1. Сформированная правая ушная раковина; достигнуто соответствие со здоровой стороной по форме и размерам.**

Рис. 4. **Клинический пример 1. Левая ушная раковина.**

Рис. 5. **Клинический пример 2. Вид левой ушной раковины, микротия 1-й степени — недоразвитие верхней трети ушной раковины.**

Рис. 6. **Клинический пример 2. Сформированная левая ушная раковина; в результате лечения достигнуты нормальные размеры и устранен дефект верхней трети ушной раковины.**

1,6 мм. Из полученных результатов видно, что толщина кожи на реципиентной ушной раковине наименьшая в верхней точке, что мы учитывали при построении каркаса, а именно завитка, стараясь придать ему небольшую высоту.

Данные ЛДФ и УЗИ позволили не только подтвердить возможность преламинации аутореберного хрящевого каркаса подкожно при двух этапном лечении, но и более детально планировать операции.

Результат хирургического лечения в данном случае хороший: размеры и степень отведения сформированной ушной раковины соответствовали здоровой стороне, получена достаточно выраженная рельефность элементов по передней поверхности **(см. рис. 2—4)**.

Клинический пример 2 (рис. 5, 6).

Пациентка 3. поступила в отделение с диагнозом: микротия 1-й степени слева. Q16.0.

Из анамнеза (со слов пациентки): заболевание с рождения, хирургического лечения не проводилось. Обратилась в ЦНИИС и ЧЛХ.

При осмотре в профиль отмечалось недоразвитие левой ушной раковины: в верхней трети определяется дефицит кожи и недоразвитие корня и горизонтальной части завитка, ножек противозавитка, ладьевидной ямки, остальные элементы развиты, но уменьшены в размерах **(см. рис. 5)**.

В данном случае, так как кожа ушной раковины не изменена, ее дефицит был незначительным и позволял воссоздать верхнюю половины ушной раковины, мы решили провести формирование ушной раковины с помощью аутореберного хряща в один этап. Перед операцией были выполнены КТ грудной клетки, ЛДФ и УЗИ.

ЛДФ до операции (М, усл.ед.) слева: точка 1 (завиток) — 4,35, точка 2 (противозавиток) — 10,87, точка 3 (противокозелок) — 7,25; справа: точка 1 — 6,34, точка 2 — 9,25, точка 3 — 9,15. Показатель SpO_2 в указанных точках — 98. Исходя из полученных данных, видно, что показатели микроциркуляции на интересующей стороне удовлетворительные и соответствуют степени кровоснабжения на противоположной стороне.

УЗИ справа: точка 1 (завиток) — 1,5 мм, точка 2 (противозавиток) — 1,3 мм, точка 3 (противокозелок) — 1,6 мм; слева: точка 1 — 1,5 мм, точка 2 — 1,7 мм, точка 3 — 1,5 мм. В данном случае толщина кожи на обеих ушных раковинах практически одинакова, что позволяет придать необходимую рельефность каркасу.

Удовлетворительные показатели микроциркуляции и толщины кожи подтвердили возможность проведения принятого плана лечения.

Результат отопластики можно расценить как хороший. Заживление первичным натяжением, размер ушной раковины соответствует нормальным значениям, воссозданы недостающие элементы ушной раковины **(см. рис. 6)**.

Клинический пример 3 (рис. 7—10)

Пациентка Г. находилась на лечении в отделении с диагнозом: микротия 3-й степени справа. Состояние после ряда реконструктивных операций. Q16.1.

Из анамнеза (со слов пациентки): заболевание врожденное. В Морозовской детской городской клинической больнице в возрасте 5 лет проведена операция — каналопластика наружного слухового прохода справа, в возрасте 6 лет — формирование правой ушной раковины с помощью аллохряща. В 2014 г. развилось воспаление в области сформированной ушной раковины с последующим про-

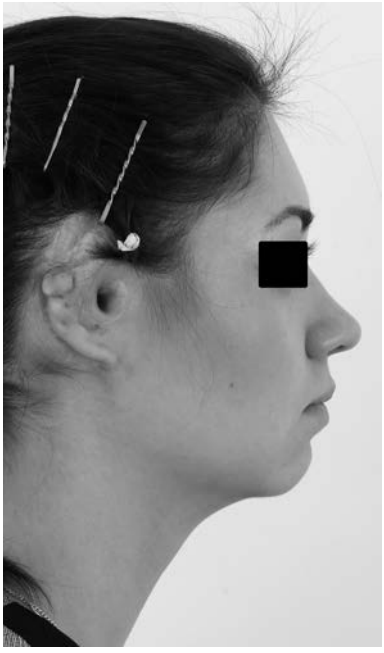

Рис. 7. **Клинический пример 3. Вид правой ушной раковины: дефект ушной раковины и рубцовая деформация кожи сосцевидной области справа.**

Рис. 8. **Клинический пример 3. Сформированная правая ушная раковина.**

резыванием трансплантатов в течение месяца и их удалением. Обратилась в ЦНИИС и ЧЛХ.

На момент поступления в клинику у пациентки отмечались дефект и деформация правой ушной раковины. В области правой ушной раковины пальпируются трансплантаты, расположенные в кожном лоскуте в проекции нижней трети завитка. Мочка сохранена, рубцово изменена. Остальные элементы отсутствуют. В проекции верхней трети ушной раковины — серповидный гетерохромный нормотрофический рубец размером 4,0×1,5 см. Сформированный наружный слуховой проход диаметром до 0,5 см. На коже вокруг отверстия наружного слухового прохода — полуциркулярный ($^2/_3$ окружности отверстия) гипохромный нормотрофический рубец, на 0,5—0,7 см удаленный от края отверстия. Функция слуха справа резко снижена **(см. рис. 7)**.

С учетом выраженной рубцовой деформации реципиентной области, отсутствия признаков повреждения височно-теменной области и наружной височной артерии, методом выбора было одноэтапное оперативное вмешательство по формированию ушной раковины с использованием аутореберного хряща, височно-теменного фасциального лоскута и аутодермотрансплантатов.

В клинике после полного клинико-лабораторного обследования, выполнения КТ грудной клетки, ЛДФ и УЗИ области ушных раковин, ультразвукового дуплексного сканирования (УЗДС) общей и наружной сонных артерий, поверхностных височных артерий и их ветвей (лобной и теменной) под эндотрахеальным наркозом была проведена реконструктивная операция вышеуказанным способом.

ЛДФ до операции (М, усл.ед.) справа: точка 1 (завиток) — 11,95, точка 2 (противозавиток) — 14,18, точка 3 (противокозелок) — 15,10; слева: точка 1 — 20,40, точка 2 — 20,21, точка 3 — 16,70; в связи с рубцовыми изменениями тканей реципиентной зоны полученные сниженные показатели микроциркуляции ожидаемы.

УЗИ справа: точка 1 (завиток) — 3,5 мм, точка 2 (противозавиток) — 2,6 мм, точка 3 (противокозелок) — 2,0 мм; слева: точка 1 — 1,6 мм, точка 2 — 1,6 мм, точка 3 — 1,6 мм. Полученные результаты показывают, что в области измененной реципиентной области в исследованных точках более высокие цифры обусловлены наличием рубцов.

Результаты ЛДФ и УЗИ показали, что использовать рубцово измененные ткани сосцевидной области для префабрикации аутореберного хрящевого каркаса в данном случае нецелесообразно, так как высок риск некроза кожи и прорезывания хряща, и подтвердили необходимость использования височно-теменного фасциального лоскута.

В данном клиническом случае достигнут хороший результат: несмотря на рубцовые изменения окружающих областей и сравнительно большую толщину ушной раковины, достигнуты выраженная рельефность передней поверхности и необходимая степень отведения каркаса **(см. рис. 8—10)**.

Результаты и обсуждение

На основании данных проведенных исследований принималось решение об объеме и тактике операции. В случае наличия выраженных рубцовых изменений и низкого уровня микроциркуляторного кровоснабжения кожи реципиентной зоны, что увеличивало риск плохого приживления и возможного некроза лоскутов, при формировании ушной раковины аутореберный хрящевой каркас покрывался височно-теменным фасциальным лоскутом.

В случае удовлетворительного состояния реципиентной области благодаря мероприятиям, проведенным при предоперационной подготовке, были получены данные о толщине кожного кармана, о том, какие участки реберных хрящей надо использовать, что значительно упрощало ход операции и уменьшало ее длительность.

Рис. 9. **Клинический пример 3. Сформированная правая ушная раковина; полупрофиль; в результате лечения достигнута симметричная здоровой стороне степень отведения ушной раковины.**

Рис. 10. **Клинический пример 3. Левая ушная раковина; полупрофиль.**

Результаты лечения были хорошими у 24 (80%) пациентов, удовлетворительными у 3 (10%), неудовлетворительными у 3 (10%).

Хорошими результаты считали при достаточной выраженности всех элементов передней поверхности ушной раковины, заживлении первичным натяжением, удовлетворительными — при сглаженности контуров, развитии рубцовых деформаций, вторичном заживлении ран. Причиной являлась субкомпенсация кровоснабжения, которая развивалась в местах слишком тонкой кожи и натяжения тканей.

Неудовлетворительные результаты наблюдались при развитии локального некроза перераспределяемых кожных лоскутов, когда для устранения дефекта применялась пластика с использованием лоскутов из прилегающих к ушной раковине участков. Это происходило вследствие неправильного перераспределения кожных лоскутов (2 случая), наличия рубцов (1 случай).

Развернутое предоперационное обследование пациента помогает объективно оценить состояние как реципиентной зоны, так и донорской: цель использования ЛДФ и УЗИ — определение возможности применения кожи сосцевидной области и минимизация риска развития осложнений со стороны покровных тканей, а цель КТ органов грудной клетки — проведение прецизионного компьютерного моделирования операции, что помогает сократить ее время и рационализировать донорский ущерб.

Авторы заявляют об отсутствии конфликта интересов.

ЛИТЕРАТУРА

1. Hilko Weerda. History of Auricular Reconstruction. Staudenmaier R (ed): Aesthetics and Functionality in Ear Reconstruction. *Advances in Oto-Rhino-Laryngology Basel Karger*. 2010;68:1-24.
   doi: 10.1159/000314560
2. Walton R, Beahm E. Auricular Reconstruction for Microtia: Part II. Surgical Techniques. *Plastic and Reconstructive Surgery*. 2002;110(1):234-251.
   doi: 10.1097/00006534-200207000-00041
3. Brent B. Technical Advances in Ear Reconstruction with Autogenous Rib Cartilage Grafts: Personal Experience with 1200 Cases. *Plastic & Reconstructive Surgery*. 1999;104(2):319-334.
   doi: 10.1097/00006534-199908000-00001
4. Nagata S. A New Method of Total Reconstruction of the Auricle for Microtia. *Plastic and Reconstructive Surgery*. 1993;92(2):187-201.
   doi: 10.1097/00006534-199308000-00001
5. Firmin F. Ear reconstruction in cases of typical microtia. Personal experience based on 352 microtic ear corrections. *Scandinavian Journal of Plastic and Reconstructive Surgery and Hand Surgery*. 1998;32(1):35-47.
   doi: 10.1080/02844319850158930
6. Firmin F, Marchac A. A Novel Algorithm for Autologous Ear Reconstruction. *Seminars in Plastic Surgery*. 2011;25(04):257-264.
   doi: 10.1055/s-0031-1288917
7. Firmin F, Sanger C, O'Toole G. Ear reconstruction following severe complications of otoplasty. *Journal of Plastic, Reconstructive & Aesthetic Surgery*. 2008;61:13-20.
   doi: 10.1016/j.bjps.2008.06.017

Поступила 25.10.16

doi: 10.17116/stomat201796336-39

Органотипичные костные имплантаты — перспектива развития современных остеопластических материалов

К.м.н. А.А. МУРАЕВ[1, 2]*, д.м.н., член-корр., проф. С.Ю. ИВАНОВ[1, 2], к.м.н. С.Г. ИВАШКЕВИЧ[2], к.ф.- м.н. В.Н. ГОРШЕНЕВ[3], д.х.н. А.Т. ТЕЛЕШЕВ[4], к.б.н. А.В. КИБАРДИН[5], К.К. КОБЕЦ[1], В.К. ДУБРОВИН[2]

[1]Нижегородская государственная медицинская академия, Нижний Новгород, Россия; [2]Российский университет дружбы народов, Москва, Россия; [3]Институт биохимической физики им. Н.М. Эмануэля, Москва, Россия; [4]Московский государственный педагогический университет, Москва, Россия; [5]Институт биологии гена, Москва, Россия

Индустрия биотехнологий бурно развивается. Разработка новых биоматериалов для восстановления дефектов костной ткани — одно из самых перспективных направлений тканевой инженерии. Количество хирургических вмешательств, связанных с применением костезамещающих материалов, во всем мире исчисляется миллионами. Мы попытались провести анализ и систематизировать данные, касающиеся современных технологий и трендов в изготовлении биокомпозиционных костезамещающих материалов, а также обобщить первые результаты собственных исследований. Отдельного внимания заслуживают такие методы производства биоматериалов, как объемное или 3D-прототипирование, позволяющее изготавливать костные имплантаты сложной индивидуальной формы. Внедрение технологий молекулярной биологии позволяет контролировать регенерацию кости путем активации специализированных цитокинов и факторов роста в нужные временные этапы. Высказаны предположения о путях дальнейшего совершенствования технологий костной инженерии.

Ключевые слова: костезамещающие материалы, 3D-прототипирование, индивидуальный костный имплантат, фактор роста эндотелия сосудов, костные морфогенетические белки.

Orthotopic bone implants for bone regeneration

A.A. MURAEV[1,2]*, S.Yu. IVANOV[1,2], S.G. IVASHKEVICH[2], V.N. GORSHENEV[3], A.T. TELESHEV[4], A.V. KIBARDIN[5], K.K. KOBETS, V.K. DUBROVIN[2]

[1]Nizhny Novgorod State Medical Academy, Nizhny Novgorod, Russia; [2]Peoples Friendship University of Russia, Moscow, Russia; [3]Emanuel Institute of Biochemical Physics of Russian Academy of Sciences, Moscow, Russia; [4]Moscow State Pedagogical University, Moscow, Russia; [3]Institute of Gene Biology of Russian Academy of Sciences, Moscow, Russia

Biotechnology industry is rapidly developing. The elaboration of new biomaterials for bone reconstruction is one of the most perspective directions in tissue engineering. There are millions of surgical operations associated with use of bone graft materials every year. In this article we tried to analyze and systematize data about advanced technologies and modern trends in the preparation of bio-composite bone graft materials. Special attention is given to 3D-prototyping that allows making bone implants with individual form. Introduction of molecular biology technologies such as activating specific cytokines and growth factors at the right time makes it possible to optimize bone regeneration process. The article has also some suggestions on further improvement of the bone engineering technology.

Keywords: materials for bone substitution, 3D-prototyping, individual bone implants, VEGF, BMP.

По данным отчета Европейского союза по нанотехнологиям, мировой рынок биоматериалов (речь идет не только о материалах для восстановления кости) достиг в 2009 г. 47 млрд долларов и по прогнозам, увеличится до 113 млрд к 2025 г. [8]. Рост потребности в новых костезамещающих биоматериалах для травматологии, челюстно-лицевой хирургии и стоматологии обусловлен тем, что ежегодно в мире проводится около 4 млн операций с использованием костных трансплантатов и остеопластических материалов [5].

Научные исследования по созданию биоматериала, приближающегося по своим свойствам к аутологичной кости, ведутся активно, о чем свидетельствует значительный объем отечественных и иностранных публикаций по данному вопросу. Так, в научной электронной библиотеке www.e-library.ru по ключевым словам «костный материал» можно найти 25 412 источников (статьи, патенты), при поиске в базе www.sciencedirect.com по ключевым словам «bone material» — 465 996 источников, «bone substitute material» — 32 208; аналогичный поиск в базе www.ncbi.nlm.nih.gov/pubmed дает результат по «bone material» 23 235 источников, «bone substitute material» — 2919.

Несмотря на наличие большого количества разных костезамещающих материалов, де-факто аутологичные костные трансплантаты остаются «золотым стандартом»,

© Коллектив авторов, 2017

*e-mail: muraev@gmail.com

Рис. 1. Компьютерная модель черепа, построенная на основании данных компьютерной томографии в программе ViSurgery (Россия).

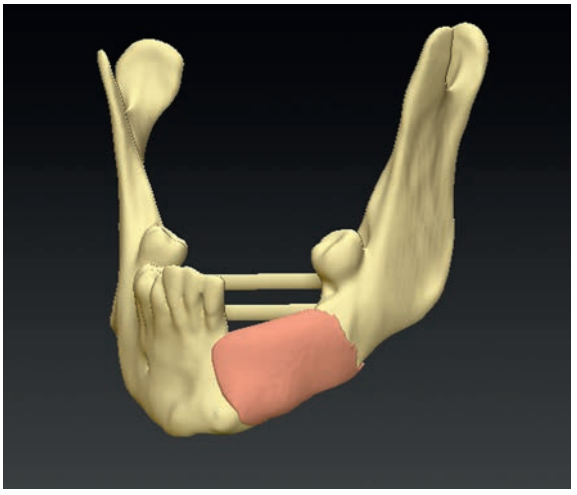

Рис. 2. Компьютерная модель нижней челюсти (бежевый цвет) и модель костного имплантата, восстанавливающего целостность кости (розовый цвет).

Рис. 3. Гипсовая модель нижней челюсти и модель костного имплантата (белый цвет), изготовленные методом порошковой 3D печати и хирургический шаблон для позиционирования костных фрагментов челюсти (желтый цвет), изготовленный из полилактида методом послойного наплавления.

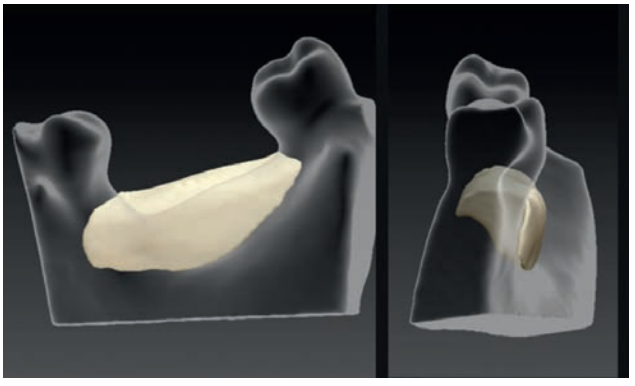

Рис. 4. Компьютерная модель альвеолярной части нижней челюсти (серый цвет) и смоделированного костного имплантата (бежевый цвет) в программе ViSurgery (Россия).

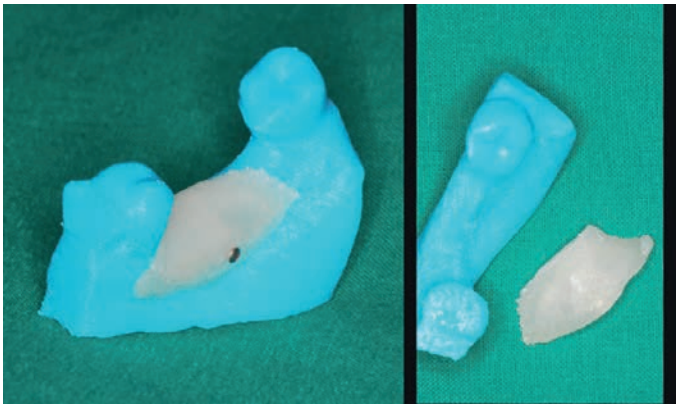

Рис. 5. Модель альвеолярной части нижней челюсти (голубой цвет) и прототип костного имплантата (белый цвет).

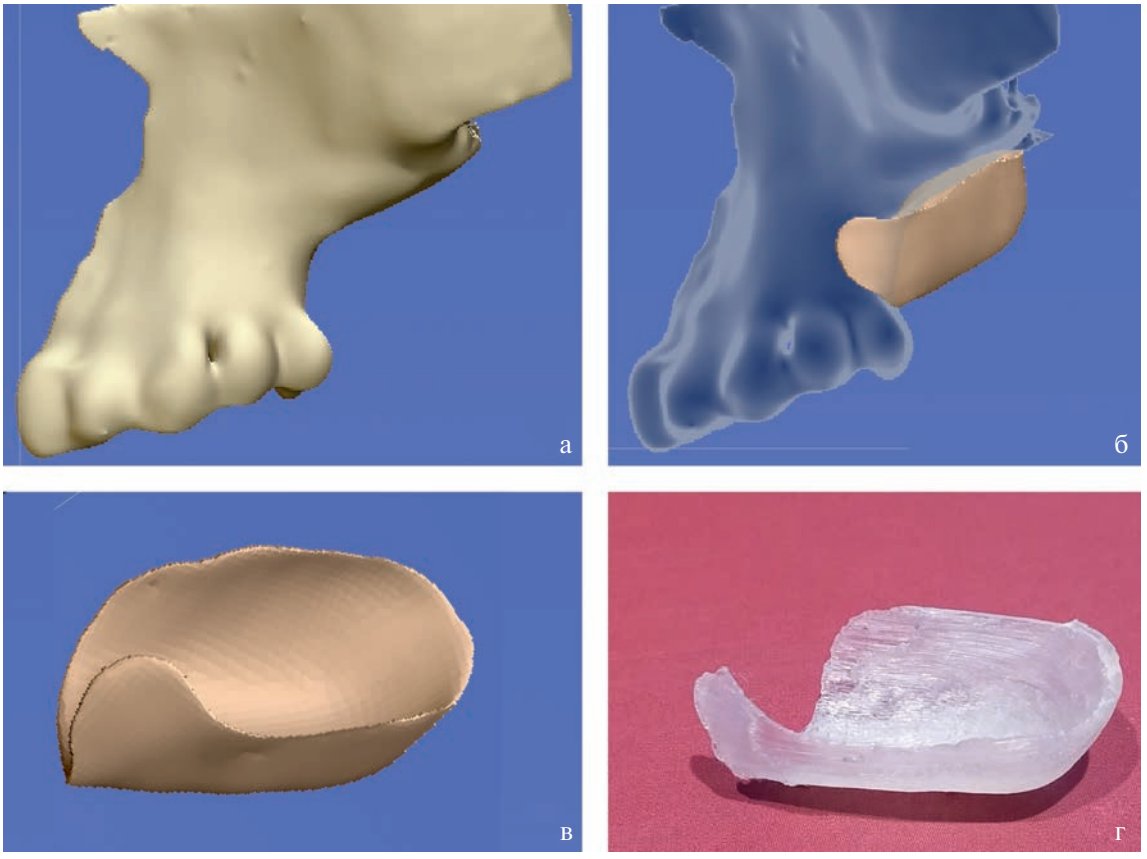

Рис. 6.
а — 3D-модель фрагмента верхней челюсти с дефектом альвеолярного отростка во 2 сегменте; б — 3D-модель каркасной мембраны, восстанавливающей размеры дефекта; в — 3D-модель каркасной мембраны; г — образец напечатанной каркасной мембраны.



Рис. 7.
а — 3D-модель черепа минипига, восстановленная на основе данных компьютерной томографии. Красным обозначен моделируемый дефект и форма КИ; б — 3D-модель КИ, построенная на основе фрагмента нижней челюсти; в — внутренняя структура КИ; г — образец напечатанного КИ без внутреннего заполнения пастой разрезе; д — образец напечатанного КИ с заполнением внутреннего пространства пастой, в разрезе, красным обозначен внутренний канал для сосудов.

так как только аутотрансплантаты содержат 3 основных компонента, обеспечивающих их свойства: нативный костный матрикс, костные клетки и набор костных цитокинов. Однако проблемы, сопутствующие применению аутотрансплантантов, — травматичность операций и невозможность восстановления больших объемов костной ткани заставляют ученых и клиницистов разрабатывать более совершенные технологии, которые, по их мнению, станут новым «золотым стандартом».

Наиболее перспективным кандидатом на эту роль могут стать костные имплантаты (КИ) ортотопической формы с органотипичным, характерным для костной ткани строением. Основные преимущества подобных КИ — прежде всего отсутствие необходимости в дополнительном хирургическом вмешательстве по забору костного аутотрансплантата, возможность их моделирования так, чтобы они в точности соответствовали по форме корректируемому дефекту, высокие матриксные свойства, обеспечивающие биорезорбируемость и остеокондуктивность, соответствие по химическому составу минеральной компоненте кости и отсутствие антигенных свойств, что обеспечит иммунологическую инертность.

К созданию таких КИ ученых приблизили технологии объемного прототипирования или 3D-печати, позволяющие создавать индивидуальные по форме КИ. Методологическая концепция создания КИ включает в себя следующие этапы: компьютерное моделирование на основе данных компьютерной томографии (КТ) цифровых моделей челюстей в специальном программном обеспечении; моделирование индивидуального имплантата, замещающего дефект костной ткани у пациента **(рис. 1—3 и далее см. на цветной вклейке)**; прочностные расчеты биоинженерной конструкции, 3D-печать спроектированного имплантата.

Материал и методы

Для 3D-прототипирования КИ можно использовать следующие методы:

— лазерную стереолитографию (Stereo Lithography Apparatus — 3D-Systems, «F&S Stereolithographietechnik GmbH», Институт проблем лазерных и информационных технологий РАН);

— технологию лазерного спекания (Selective Laser Sintering — 3D-Systems, «F&S Stereolithographietechnik GmbH», «The ExOne Company/Prometal, EOS GmbH»);

— технологию послойного моделирования (Fused Deposition Modeling — «Stratasys Inc.»);

— технологию струйного моделирования (Ink Jet Modelling — 3D-Systems, «Objet Geometries Ltd.», «Solidscape, Inc.»);

— технологию склеивания порошков (Binding powder by adhesives, «Z Corporation»).

Подробно современные технологии 3D-печати костезамещающих материалов описаны нами ранее [4]. Аналогичный подход с созданием цифровых моделей и последующей 3D-печатью используется также при моделировании индивидуальных имплантатов для контурной пластики [2].

Помимо создания индивидуальной формы имплантата, объемное прототипирование позволяет достигать заданной канальности, пористости и в определенной мере микроструктуры имплантата (что больше зависит от материала, из которого печатается имплантат, и последующей обработки). Крупные, и средние микроканалы обеспечивают прорастание сосудов в имплантат и заселение его живыми клетками, что в конечном счете ведет к его интеграции с окружающими тканями. Текстура поверхности и микропористость являются ключевыми для миграции, прикрепления, пролиферации и дифференцировки костных клеток-предшественников. Эти матриксные свойства и химический состав материала в конечном счете влияют на скорость резорбции имплантата и замещение его живой костной тканью. Все это свидетельствует о том, что технологии 3D-печати приблизили ученых к созданию КИ.

В настоящее время известно несколько белковых молекул, способных существенно модулировать процесс костной регенерации. Это, например, такие факторы, как фактор роста эндотелия сосудов — ФРЭС (англ. *VEGF, Vascular endothelial growth factor*), костные морфогенетические белки (англ. *BMP — bone morphogenetic protein*). Ранее нами было показано, что введение ФРЭС в состав костезамещающих материалов может существенно модулировать процессы репаративной регенерации костной ткани благодаря формированию развитого микрососудистого русла [3]. Очевидно, что в будущем именно такие сложные композитные КИ смогут претендовать на роль нового «золотого стандарта» для костной пластики.

Оптимальным с точки зрения установки дентальных имплантатов и дальнейшей функциональной нагрузки является II тип строения кости (Lekholm и Zarb, 1985). Он характеризуется наличием выраженного компактного кортикального слоя снаружи и мелкоячеистого губчатого слоя, расположенного внутри. Поэтому речь идет не просто о восстановлении альвеолярной кости, а о биоинженерии костного органа, фрагмента челюсти. Этого можно добиться методами объемного прототипирования КИ оргнанотипичного строения, имеющего структуру кортикального и губчатого слоев за счет их разной плотности, а также дифференцированного насыщению этих слоев цитокинами. На данном этапе методы компьютерного моделирования достигли достаточного развития и позволяют создавать модели КИ для восстановления альвеолярной кости. Нами отработана технология изготовления анатомических имплантатов сложной формы на основе данных компьютерного моделирования **(рис. 4, 5)**.

Описанные технологии создания сложных КИ пока находятся на доклинических стадиях разработки. Однако именно в хирургической стоматологии одна из технологий 3D-печати вплотную приблизилась к практическому клиническому внедрению. Речь идет о печати каркасных изолирующих мембран.

Использование биодеградируемых полимеров для изготовления каркасных мембран методом 3D-печати позволяет получить качественно новый продукт, обладающий преимуществами нерезорбируемых каркасов, — прочностью и стабильностью — и при этом подвергающийся биодеструкции со скоростью, соответствующей таковой при формировании костного регенерата. Поскольку такие мембраны могут изготавливаться индивидуально для каждого пациента на основе данных КТ, не возникает проблемы с адаптацией их формы в области костной реконструкции, что сокращает время операции и снижает ее травматичность. Постепенная резорбция мембраны избавляет от необходимости удаления.

Для изготовления прототипов КИ сложной формы авторами разработан метод комбинированной 3D-печати на основе биосовместимых пластиков (PLA, PLA/GLY) и пасты с гидроксиапатитом (ГА). Для этого проведена модификация 3D-принтера Engineer V2 (Printers3d.ru, Россия). В его состав введен дополнительный экструдер для печати пастой на основе альгината натрия и ГА. Это позволило печатать внешнюю форму и внутреннюю структуру (каналы и поры) имплантата 1-м экструдером из полимерного стренга (полимолочной кислоты); 2-й экструдер заполняет внутреннее пространство имплантата пастой.

Авторами получены прутки (стренги) для 3D-печати на основе полимолочной кислоты. Данный полимер был выбран в качестве основы КИ, так как его прочностные характеристики близки к костной ткани: модуль Юнга полилактида составляет 3,5 ГПа, губчатой кости — 1,5—3 ГПа, кортикальной кости — 12—18 ГПа. В работе использовалась полимолочная кислота марки 4032D производства компании «NatureWorks» (США).

Пасту изготавливали на основе альгината натрия («Sigma-Aldrich», США). Альгинат натрия был выбран в качестве основы, так как, по данным литературы, он может использоваться в качестве носителя факторов роста и детерминированных костных стволовых клеток, что в перспективе позволит наделять КИ не только остеокондуктивными, но и остеоиндуктивными и остеогенными свойствами. В пасту включали ГА, который служит основным остеокондуктивным материалом.

Наноразмерный ГА получали в условиях механоакустической активации реакции ионного обмена между диаммоний фосфатом и нитратом кальция. Механоакустическая активация обменной реакции позволяет успешно контролировать размерность частиц образующегося ГА, частицы которого имеют средний диаметр 20 нм. Массовая доля таких частиц в реакционной среде — 90%. Очистка ГА от примеси побочного продукта — нитрата аммония — проводилась последовательной промывкой водой. Следует отметить изменение во времени дисперсности ГА, очищенного от побочных продуктов реакции. Это изменение направлено в сторону укрупнения частиц дисперсной фазы. На агрегативную неустойчивость нанодисперсии указывает найденное для нее значение дзета-потенциала, составляющее около 5 мВ.

Все компоненты и полученные их них изделия проверяли на цитотоксичность в отношении культуры клеток мышиных фибробластов линии Balb/NIH 3T3 методом прямого контакта *in vitro*. Исследование проводили согласно ГОСТ Р ИСО 10993—5—2009 «Оценка биологического действия медицинских изделий». Клетки культивировали в стандартных условиях, высевали в лунки и инкубировали с исследуемыми материалами. Цитотоксическое влияние оценивали визуально, используя инвертированный микроскоп при постановке пролиферативного теста с применением реагента Cell Titer 96 AQ_{ueous} One Solution Cell Proliferation Assay (метод MTS) через 24 ч.

Результаты и обсуждение

С применением модифицированного 3D-принтера Engineer V2 (Printers3d.ru, Россия), работающего по принципу послойного моделирования расплавленным полимером и пастой, были изготовлены образцы каркасных изолирующих мембран и КИ для их исследования *in vivo* на модели животного.

На **рис. 6** представлены этапы компьютерного моделирования индивидуализированной каркасной мембраны и изготовленный образец. Толщина мембраны составляет 0,3—0,5 мм.

На **рис. 7** приведены этапы изготовления КИ для замещения сегментарного дефекта НЧ на модели минисвиньи. Изготовленный имплантат имел внутреннюю пористость 2х2 мм и центральный разветвленный канал для кровеносных сосудов диаметром 3 мм, соединяющийся с внутренними порами. Цитотоксичность произвольно взятых фрагментов полученных изделий составила 0 (не цитотоксично; шкала цитотоксичности — от 0 до 3, где 0 — не цитотоксично, 3— значительная цитотоксичность.

3D-технологии изготовления КИ находятся на стадии становления. Первой и единственной компанией, которая получила разрешение Food and Drug Administration — FDA (агентство Министерства здравоохранения и социальных служб США) применять в клинической практике индивидуальные КИ, изготовленные методом 3D-прототипирования, является Oxford Performance Materials, Inc. (OPM) [13]. В России имеется зарегистрированная и разрешенная к клиническому применению технология производства индивидуальных накостных имплантатов для контурной пластики из политетрафторэтилена, однако материалы данного класса относятся к биоинертным и не замещаются костной тканью [2].

Над производством КИ работают ряд компаний. Cyfuse Biomedical разработала 3D-принтер Regenova. Технология заключается в «сборке» клеточных сфероидов, состоящих из тысяч клеток с помощью тонких игл. После расположения сфероидов в определенном порядке у них появляется склонность к росту и организации, и в конечном счете образуется живая ткань. Уже сейчас компания может создавать кровеносные сосуды, органы пищеварительной и мочевой системы, хрящевую ткань и даже миниатюрную печень (www.cyfusebio.com). FDM-3D-принтер компании «Rokit» (Южная Корея) имеет возможность печатать костные структуры из биосовестимой керамики (www.rokit.co.kr).

3Dynamic Systems Ltd. (3DS) разработала собственную платформу для печати костной ткани индивидуальной формы на основе полимеров и биосовместимых композитов, которые можно насыщать клетками и факторами роста (www.bioprintingsystems.com).

Полученная нами внутренняя структура КИ соответствует описанной в литературе. Так, в работе [12] подчеркивается, что костные матриксы должны иметь открытые и соединенные между собой поры, позволяющие клеткам врастать и обеспечивать необходимое пространство для неоваскуляризации. Необходимый размер пор все еще обсуждается. Приводятся различные «оптимальные» значения диаметра пор — от 200 до 500 нм [9, 11]. Длина пор также является критическим параметром, так как проблема недостаточного костного роста внутрь матрикса встречается и описана [10].

Как показано в работах [6, 7], кровоснабжение КИ, особенно при восстановлении сегментарных дефектов костей, например нижней челюсти, играет критическую роль. Поэтому формирование внутреннего канала в КИ для прорастания питающего сосуда или прокладка сосудистого анастомоза внутри данного канала микрохирур-

гическим методом — обязательные условия успешной тканевой интеграции всего КИ.

Несмотря на наличие на рынке большого количества современных, в том числе и многокомпонентных, материалов, многие вопросы 3D-печати КИ не решены: выбор материала для 3D-печати; выбор самого метода прототипирования (послойное наплавление, стереолитография, робокастинг, прямая керамическая печать и т.д.); обработка и модификация имплантата после прототипирования; стерилизация и многое другое; насыщение клетками и факторами роста. Только насыщение цитокинами и факторами роста, о которых шла речь выше, позволит получить материал, оптимальный для восстановления кости любого типа. В настоящее время это научное направление является приоритетным в разработке новых костезамещающих материалов.

Итак, внедрение технологии 3D-печати в изготовление КИ представляет собой проявление принципа «положительной обратной связи» — почти обязательного условия всех крупных преобразований, происходящих в природе [1]. Данный механизм заключается в том, что усложнение системы ведет к конфликту, снятие которого возможно только путем дальнейшего ее усложнения. Потребуются дальнейшие усложнения технологического процесса производства этих имплантатов, но уже с новыми биологическими свойствами. В этой ситуации неизбежна интеграция разработчиков КИ со специалистами в области современных клеточных технологий, молекулярными биологами, генными инженерами и биотехнологами.

Таким образом, нами показана возможность 3D-печати с использованием биодеградируемого полимерного материала и минеральной кальций фосфатной компоненты при создании КИ, изолирующих и целиком восполняющих костный дефект. Можно с уверенностью сказать, что изготовление описанных выше КИ методами 3D-прототипирования для сложной объемной реконструкции альвеолярной кости технически осуществимо, может быть выполнено в условиях мелкосерийного производства и осуществлено по индивидуальному заказу. Использование индивидуальных каркасных мембран позволит улучшить результаты костной пластики, снизить травматичность операций и оптимизировать сроки лечения. В рамках дальнейшей практической реализации данной технологии следует ожидать совершенствования и усложнения технологий 3D-биопечати и их интеграцию с достижениями молекулярной биологии и тканевой инженерии.

Работа выполнялась при финансовой поддержке РФФИ Проект №15-29-04862.

Авторы заявляют об отсутствии конфликта интересов.

ЛИТЕРАТУРА

1. Марков А.В. *Рождение сложности. Эволюционная биология сегодня: неожиданные открытия и новые вопросы.* М.: Астрель; 2010.
2. Мураев А.А., Дымников А.Б., Короткова Н.Л., Кобец К.К., Иванов С.Ю. Оптимизация метода планирования пластических операций в челюстно-лицевой области. *Современные технологии в медицине.* 2013; 5:3:57-62.
3. Мураев А.А., Иванов С.Ю., Артифексова А.А., Рябова В.М., Володина Е.В., Полякова И.Н. Изучение биологических свойств нового остеопластического материала на основе недеминерализованного коллагена, содержащего фактор роста эндотелия сосудов при замещении костных дефектов. *Современные технологии в медицине.* 2012;1:21-26.
4. Мураев А.А., Иванов С.Ю., Кибардин А.В., Дымников А.Б., Ларин С.С. *Возможности создания биокерамических костезамещающих материалов методом 3D-прототипирования.* Материалы III Международной научно-практической конференции «Новые технологии создания и применения биокерамики в восстановительной медицине». Томский политехнический университет. Томск: Издательство Томского политехнического университета; 2013.
5. Brydone AS, Meek D, Maclaine S. Bone grafting, orthopaedic biomaterials, and the clinical need for bone engineering. Proceedings of the Institution of Mechanical Engineers, Part H: *Journal of Engineering in Medicine.* 2010;224(12):1329-1343.
   doi: 10.1243/09544119jeim770
6. Eweida AM, Nabawi AS, Marei MK, Khalil MR, Elhammady HA. Mandibular reconstruction using an axially vascularized tissue-engineered construct. *Annals of Surgical Innovation and Research.* 2011;5(1):2.
   doi: 10.1186/1750-1164-5-2
7. Eweida AM, Horch RE, Marei MK, Elhammady HA, Etaby AN, Nabawi AS, Sakr MF. Axially vascularised mandibular constructs: Is it time for a clinical trial? *Journal of Cranio-Maxillofacial Surgery.* 2015;43(7):1028-1032.
   doi: 10.1016/j.jcms.2014.10.018
8. Fontaine O, Boisseau P, Weltring K-M. NanoMed 2020 — Enabling the European nanomedicine area until 2020. *European Journal of Nanomedicine.* 2012;4(2-4).
   doi: 10.1515/ejnm-2012-0015
9. Gauthier O, Bouler J-M, Aguado E, Pilet P, Daculsi G. Macroporous biphasic calcium phosphate ceramics: influence of macropore diameter and macroporosity percentage on bone ingrowth. *Biomaterials.* 1998;19(1-3):133-139.
   doi: 10.1016/s0142-9612(97)00180-4
10. Irsen SH, Leukers B, Bruckschen B, Tille C, Seitz H, Beckmann F, Müller B. Image-based analysis of the internal microstructure of bone replacement scaffolds fabricated by 3D printing. *Developments in X-Ray Tomography V.* 2006.
    doi: 10.1117/12.681149
11. Karageorgiou V, Kaplan D. Porosity of 3D biomaterial scaffolds and osteogenesis. *Biomaterials.* 2005;26(27):5474-5491.
    doi: 10.1016/j.biomaterials.2005.02.002
12. Leong KF, Cheah CM, Chua CK. Solid freeform fabrication of three-dimensional scaffolds for engineering replacement tissues and organs. *Biomaterials.* 2003;24(13):2363-2378.
    doi: 10.1016/s0142-9612(03)00030-9
13. OPM Receives FDA Clearance for 3D Printed OsteoFab Patient-Specific Facial Device [архив]. Ссылка активна 18.12.16. Доступно по: http://www.oxfordpm.com/news/article/2014-08-19_oxford_performance_materials_receives_fda_clearance_for_3d_printed_osteofab_patient-specific_facial_device

Поступила 16.10.16

doi: 10.17116/stomat201796340-44

Фибромиксоидная саркома верхней челюсти

Д.м.н., проф. Е.Г. МАТЯКИН[1], н.с. К.Д. ИЛЬКАЕВ[1], д.м.н., проф. Р.И. АЗИЗЯН[1], В.М. ЧУЧКОВ[1], д.м.н. О.А. АНУРОВА[1], Е.Л. ДРОНОВА[1, 2, 3], к.м.н. Ш.Р. ГВЕТАДЗЕ[4]

[1]Отдел опухолей головы и шеи, отделение опухолей верхних дыхательных и пищеварительных путей ФГБУ РОНЦ им. Н.Н. Блохина Минздрава Росии, Москва; [2]отделение патоморфологии опухолей человека ФГБУ РОНЦ им. Н.Н. Блохина Минздрава РФ, Москва; [3]отделение лучевых методов диагностики ФГБУ РОНЦ им. Н.Н. Блохина Минздрава России, Москва; [4]ФГБУ ЦНИИС и ЧЛХ, отделение реконструктивной челюстно-лицевой хирургии с микрохирургией и экзопротезированием, Москва, Россия

В статье представлен анализ данных литературы и клинический случай больной с фибромиксоидной саркомой верхней челюсти, иллюстрирующий трудности диагностики данного новообразования и необходимость междисцилинарного подхода к лечению.

Ключевые слова: фибромиксоидная саркома, междисциплинарный подход.

Fibromyxoid sarcoma of maxilla

E.G. MATYAKIN, K.D. ILKAEV, R.I. AZIZYAN, V.M. CHUCHKOV, O.A. ANUROVA, E.L. DRONOVA, Sh.R. GVETADZE

Blokhin Russian Cancer Research Center, Moscow, Russia

The paper presents literature review and clinical case of patient with fibromyxoid sarcoma of maxilla illustrating diagnostic difficulties and efficacy of multidisciplinary treatment approach.

Keywords: fibromyxoid sarcoma, multidisciplinary approach.

Проблема лечения сарком в области головы и шеи является весьма актуальной в связи с нарастающим темпом выявления данной патологии [2, 9].

Миксофибросаркома (МФС) может возникать всюду, где имеется соединительная ткань или другие формы мезензхимы, наиболее часто — в мягких тканях конечностей, таза, исходя из межмышечных клетчаточных пространств, по фасциям и сухожилиям, соединительным влагалищам сосудов и нервов, а также в параоссальных областях. Могут возникать у лиц обоего пол, в любом возрасте, чаще в молодом [11, 28]. МФС часто обладает агрессивным местным течением, и следует учитывать потенциальную возможность лимфогенного и/или чаще гематогенного метастазирования [8, 15, 26].

В настоящее время основным методом лечения этих опухолей является хирургический.

Согласно приведенным в специальной литературе сведениям, симптомы опухоли и ее рентгенологические проявления не специфичны, что затрудняет своевременную диагностику и назначение оптимального лечения [1, 10, 27].

В данной статье представлены материалы клинического наблюдения и хирургической резекции местно-распространенной МФС правой верхней челюсти.

Из данных анамнеза: *пациентка К.*, 25 лет, считает себя больной с 2006 г., когда отметила появление образования в области слизистой оболочки альвеолярного отростка правой верхней челюсти. За медицинской помощью не обращалась. С 2008 г. на фоне беременности наблюдался медленный рост образования. После естественных неосложненных родов в 2009 г. новообразование сильно увеличилось в размерах. Пациентка обратилась к хирургу-стоматологу по месту жительства, где была произведена биопсия новообразования, гистологическое заключение (пересмотр препаратов в РОНЦ) — миксоидная ткань. Обратилась в поликлинику РОНЦ для консультации, но в связи с беременностью и родами от предложенного лечения отказалась. Повторно пациентка обратилась в ноябре 2012 г. с жалобами на нарушение носового дыхания справа, затруднение приема пищи, наличие выраженной деформации средней зоны лица.

Status localis: контуры лица деформированы за счет объемного образования правой верхней челюсти. У пациентки отмечается симметричное расположение глазных щелей. Движение правого глазного яблока сохранено в полном объеме. Смыкание век правого глаза не нарушено. Пациентка не предъявляла жалоб на ухудшение зрения. Смещение концевого отдела носа в здоровую сторону, от средней линии на 0,5 см. Правая носогубная складка сглажена **(рис. 1)**.

Отмечается несимметричное расположение углов рта. При попытке смыкания губ пациентке не удается герметичное закрытие полости рта, что вызывает неудобство при приеме пищи, а также искажение речи. При передней риноскопии отмечается полная обтурация нижнего и

© Коллектив авторов, 2017

*Тел.: +7(966)338-2121

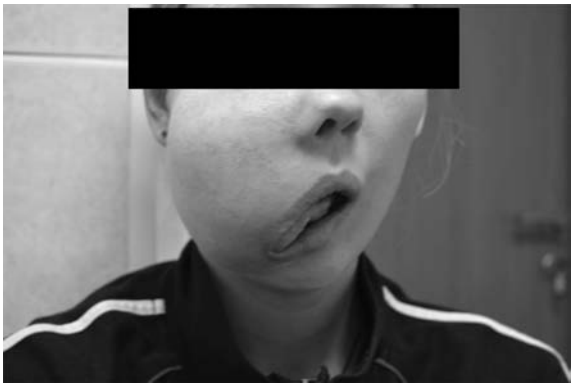

Рис. 1. **Вид пациентки на момент обращения.**

Рис. 2. **Вид пациентки на момент обращения.**

среднего носовых ходов справа, визуализируется нормального цвета слизистая оболочка, без изъязвлений. Кожная чувствительность средней зоны лица справа не изменена по сравнению с результатами тактильных проб, проведенных в других отделах лица.

При осмотре полости рта и глотки в области правой верхней челюсти определяется массивная опухоль, практически тотально занимающая всю правую верхнюю челюсть, контактно кровоточащая, безболезненная. Отмечается дизокклюзия за счет выраженного выбухания вестибулярной и небной кортикальных пластинок альвеолярного отростка верхней челюсти и смещение зубов на пораженной стороне **(рис. 2)**.

При пальпации шеи с обеих сторон увеличение лимфоузлов не определяется.

На КТ-снимках костей лицевого черепа определяется обширная деформация костной ткани верхней челюсти справа с частичной деструкцией и потерей рентгеноконтрастности, с истончением коркового слоя передней, переднебоковой, задней и медиальной стенок верхнечелюстной пазухи размером 11×7×11 см. Контуры наблюдаемых патологически измененных костных стенок верхней челюсти относительно сглажены. Основная масса опухоли на КТ-снимках имеет однородную структуру, без признаков очагов распада, инвазии в окружающие ткани. Процесс распространяется в правую половину носа, в полость рта и ротоглотку, а также определяется распространение опухолевого субстрата в правые отделы решетчатого лабиринта со смещением медиальной стенки глазницы **(рис. 3)**.

а

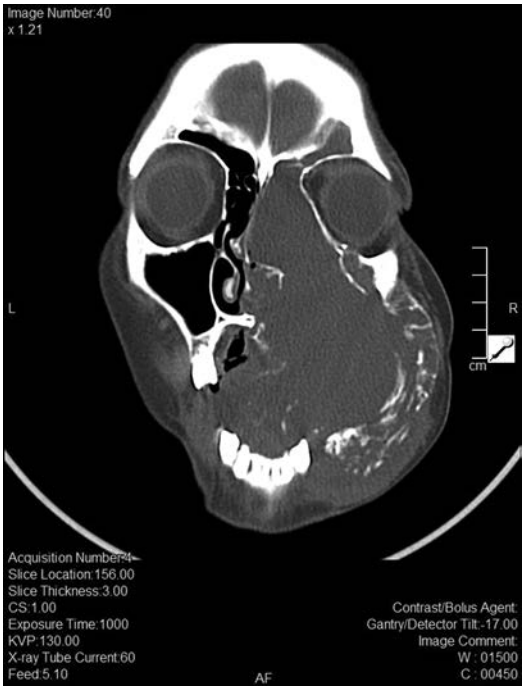

б

Рис. 3. **КМ-скопы, отражающие локализацию опухоли.**

Рис. 4. **Вид операционной раны.**

Рис. 5. **Интраоперационное фото после удаления опухоли.**

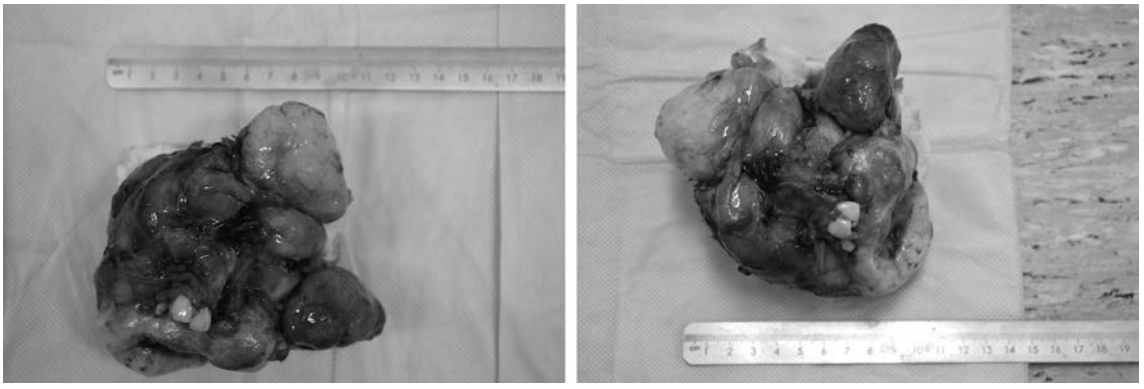

Рис 6. **Макропрепарат опухоли.**

Рис. 7. **Вид больной спустя 2 мес после хирургического вмешательства.**

На основании представленных данных комплексного обследования пациентке был выставлен диагноз: опухоль правой верхней челюсти неясного генеза.

Больной 17.12.12 было проведено хирургическое лечение в объеме боковой ринотомии, электрорезекции правой верхней челюсти **(рис. 4—5)**. Послеоперационный период протекал без осложнений.

Макроскопически опухоль мягкой консистенции, на разрезе желто-серого цвета, с гладкими краями **(рис. 6)**.

Гистологическое заключение: фибромиксоидная саркома низкой степени злокачественности правой верхней челюсти. В отдельных фрагментах кости со слизистой оболочкой элементы опухолевого роста не найдены. При морфологическом исследовании наблюдался богатый клеточный матрикс с высокой пролиферативной активностью.

Больная находилась в стационаре 14 дней, после чего была выписана в удовлетворительном состоянии. Вид

больной спустя 2 мес после операционного вмешательства представлен на **рис. 7**.

К сожалению, нет возможности оценить долгосрочные результаты лечения в виду отказа пациентки в контрольных осмотрах.

Обсуждение

По данным ВОЗ, в 2012 г. МФС была включена в семейство фиброзный опухолей именно как злокачественная мезенхимальная опухоль, возникающая у пожилых людей. Наиболее частой локализацией данной опухоли являются конечности, забрюшинное пространство и средостение. Предыдущие исследования показали, что данная опухоль возникает в равной степени как у мужчин, так и у женщин. Клинически МФС может проявляется как постепенно увеличивающиеся безболезненные узловые мягкотканые разрастания (конгломераты), характеризующиеся подкожным ростом, пальпаторно безболезненные [17, 19, 22]. В литературе также были описаны случаи экзофитного роста. Макроскопически МФС обычно представляет нечетко контурированный узел неоднородной консистенции. На разрезе имеет белую гладкую поверхность в виде «рыбьего мяса», с очагами некроза и кровоизлияний [28].

Данный вид опухолей является очень редким: порядка 5% всех опухолей костей, как правило поражаются длинные трубчатые кости. Первичная фибросаркома может возникать в любом отделе челюсти и подразделяется на два типа периферическую (периостальную) и центральную (эндостальную). Вторичная фибросаркома кости может возникать на фоне фиброзной дисплазии, болезни Педжета, костных кист, остеомиелита, перерождение гигантоклеточной опухоли кости, воздействия радиации [2, 4, 15].

Впервые МФС была описана в 1995 г. J. Meis-Kindblom и соавт. [1] как саркома низкой степени злокачественности (lowgrade), которая поражает глубокие мягкотканые структуры конечностей. Следует отметить тот факт, что опухоль имеет выраженную тенденцию к инвазии в костные структуры [8, 13, 26].

По данным литературы, с 1995 г. описано 59 случаев МФС различных локализаций, в 9 из которых представлены данные о поражении анатомических зон головы и шеи, в том числе и интракраниальных локализаций, в 2 случаях описаны поражения краниофациальной зоны [5, 15].

Специфических признаков для дифференцировки данного вида опухолей при выполнении лучевых методов визуализации не существует. Наличие спикул вдоль кортикальных пластинок является характерным, но неспецифичным признаком МФС челюстей [29]. Морфология опухоли описана в ряде публикаций и представляет собой миксоидный матрикс с наличием фиброзных септ и тяжей; в отдельных случаях наблюдалась гиалинизированная остеоидподобная строма с выраженной фибрильной эозинофилией. Микроструктура крайне полиморфна. Имеются иммунореактивные опухолевые клетки, позитивные к виментину [6, 16, 19, 22].

Прогноз для данной группы пациентов неоднозначен поскольку эти опухоли являются довольно редко встречающимися [8, 12—14, 19, 20]. Характерными особенностями данных опухолей является агрессивный рост (особо усиливающийся при нестабильном гормональном фоне больного), возникновение местных рецидивов, а так же потенциальная возможность к метастазированию, чаще гематогенному. Следует предположить, что лишь при наличии «чистых» краев резекции есть вероятность полного излечения данной категории больных.

Описанный нами случай иллюстрирует трудности диагностики пациентов с данной патологией и свидетельствует о необходимости комплексных лечебных и реабилитационных мероприятий с участием мультидисциплинарной команды специалистов.

Авторы заявляют об отсутствии конфликта интересов.

ЛИТЕРАТУРА

1. Meis-Kindblom JM, Kindblom LG, Enzinger FM. Sclerosingepithelioidfibrosarcoma. A variant of fibrosarcoma simulating carcinoma. *Am J Surg Pathol.* 1995;19:979-993.
2. Antonescu CR, Rosenblum MK, Pereira P et al. Sclerosingepithelioidfibro sarcoma: a study of 16 cases and confirmation of a clinicopathologically distinct tumor. *Am J Surg Pathol.* 2001;25:699-709.
3. Bilsky MH, Schefler AC, Sandberg DI et al. Sclerosingepithe- lioidfibrosarcomas involving the neuraxis: report of three cases. *Neurosurgery.* 2000;47:956-959; discussion 959-960.
4. Abdulkader I, Cameselle-Teijeiro J, Fraga M et al. Sclerosingepithelioidfibro sarcoma primary of the bone. *Int J Surg Pathol.* 2002;10:227-230.
5. Battiata AP, Casler J. Sclerosingepithelioidfibrosarcoma: a case report. *Ann Otol Rhinol Laryngol.* 2005;114:87-89.
6. O'Brien JE, Stout AP. Malignant fibrous xanthomas. *Cancer.* 1964;17:1445-1455.
7. Mansoor A, White CR Jr. Myxofibrosarcoma presenting in the skin: clinicopathological features and differential diagnosis with cutaneous myxoid neoplasms. *Am J Dermatopathol.* 2003;25(4):281-286. PubMed PMID: 12876484.
8. Wada T, Hasegawa T, Nagoya S, Kawaguchi S, Kaya M, Ishii S. Myxofibrosarcoma with an infiltrative growth pattern: a case report. *Jpn J Clin Oncol.* 2000;30(10):458-462. PubMed PMID: 11185894.
9. Fletcher CDM, Mehrtens F. *World Health Organization Classification of Tumors: Pathology and Genetics of Tumors of Soft Tissue and Bone.* France: IARC Press; 2002.
10. Mentzel T, Calonje E, Wadden C, Camplejohn RS, Beham A, Smith MA, Fletcher CD. Myxofibrosarcoma. Clinicopathologic analysis of 75 cases with emphasis on the low-grade variant. *Am J Surg Pathol.* 1996;20(4):391-405. PubMed PMID: 8604805.
11. Huang HY, Lal P, Qin J, Brennan MF, Antonescu CR. Low-grade myxofibrosarcoma: a clinicopathologic analysis of 49 cases treated at a single institution with simultaneous assessment of the efficacy of 3-tier and 4-tier grading systems. *Hum Pathol.* 2004;35(5):612-6621. PubMed PMID: 15138937.
12. Nishio J, Iwasaki H, Nabeshima K, Naito M. Cytogenetics and molecular genetics of myxoid soft-tissue sarcomas. *Genet Res Int.* 2011;497148. PubMed PMID: 22567356; PubMed Central PMCID: PMC3335514.
    doi:10.4061/2011/497148
13. Sanfilippo R, Miceli R, Grosso F, Fiore M, Puma E, Pennacchioli E, Barisella M, Sangalli C, Mariani L, Casali PG, Gronchi A. Myxofibrosarcoma: prognostic factors and survival in a series of patients treated at a single institution. *Ann Surg Oncol.* 2011;18(3):720-725. PubMed PMID: 20878245.
    doi: 10.1245/s10434-010-1341-4
14. Qiubei Z, Cheng L, Yaping X, Shunzhang L, Jingping F: Myxofibrosarcoma of the sinus piriformis: case report and literature review. *World J Surg Oncol.* 2012;10:245. PubMed PMID: 23152982. PubMed Central PMCID: PMC3534627.
    doi: 10.1186/1477-7819-10-245
15. Cante D, Franco P, Sciacero P, Girelli GF, Casanova Borca V, Pasquino M, Tofani S, Bombaci S, Migliaccio F, Marra A, Numico G, LaPorta MR,

Ricardi U. Combined chemoradiation for head and neck region myxofibrosarcoma of the maxillary sinus. *Tumori*. 2013;99(2):80-83.

doi: 10.1700/1283.14214

16. Huang HY, Lal P, Qin J et al. Low-grade myxofibrosarcoma: a clinicopathologic analysis of 49 cases treated at a single institution with simultaneous assessment of the efficacy of 3-tier and 4-tier grading systems. *Hum Pathol*. 2004;35:612-621.
17. Zagars GK, Mullen JR, Pollack A. Malignant fibrous histiocytoma: outcome and prognostic factors following conservation surgery and radiotherapy. *Int J Radiat Oncol Biol Phys*. 1996;34:983-994.
18. Zagars GK, Ballo MT, Pisters PW et al. Prognostic factors for patients with localized soft-tissue sarcoma treated with conservation surgery and radiation therapy: an analysis of 1225 patients. *Cancer*. 2003;97:2530-2543.
19. Merck C, Angervall L, Kindblom LG et al. Myxofibrosarcoma.A malignant soft tissue tumor of fibroblastic-histiocytic origin. A clinicopathologic and prognostic study of 110 cases using multivariate analysis. *Acta Pathol Microbiol Immunol Scand Suppl*. 1983;282:1-40.
20. deBree R, van der Valk P, Kuik DJ et al. Prognostic factors in adult soft tissue sarcomas of the head and neck: a single-centre experience. *Oral Oncol*. 2006;42:703-709.
21. Wang CP, Chang YL, Ting LL et al. Malignant fibrous histiocytoma of the sinonasal tract. *Head Neck*. 2009;31:85-93.
22. Kaya M, Wada T, Nagoya S, Sasaki M, Matsumura T, Yamaguchi T et al. MRI and histological evaluation of the infiltrative growth pattern 9 of myxofibrosarcoma. *Skeletal Radiol*. 2008;37:1085-1090.
23. Lin CN, Chou SC, Li CF, Tsai KB, Chen WC, Hsiung CY. Prognostic factors of myxofibrosarcomas: Implications of margin status, tumor necrosis, and mitotic rate on survival. *J Surg Oncol*. 2006;93:294-303.
24. Sanfilippo R, Miceli R, Grosso F, Fiore M, Puma E, Pennacchioli E et al. Myxofibrosarcoma: Prognostic Factors and Survival in a Series of Patients Treated at a Single Institution. *Ann Surg Oncol*. 2010.
25. Waters B, Panicek DM, Lefkowitz RA, Antonescu CA, Healey JA, Athanasian EA et al. Low-Grade Myxofibrosarcoma: CT and MRI Patterns in Recurrent Disease. *Am J Roentgenol*. 2007;188:193-198.
26. Wada T, Hasegawa T, Nagoya S, Kawaguchi S, Kaya M, Ishii S. Myxofibrosarcoma with an infiltrativegrowth pattern: A case report. *Jpn J Clin Oncol*. 2000;30:458-462.
27. Taghi AS, Ali A, Kuchai R, Saleh H. Rare sarcoma presented as sinusitis. *BMJ Cases Rep*. 2012. pii: bcr0220125863.

doi: 10. 1136/bcr-02-2012-5863

28. Краевский Н.А., Смольянников А.В. *Руководство по патолого-анатомической диагностике опухолей человека*. М.: Медицина; 1971.
29. Harnsberber HR, Wiggins RH, HudginsPA, Michel MA, Swartz J, Davidson HC, Macdonald AJ, Glastonbury CM, Cure JK, Branstetter B. Diagnostic imaging head and neck. *Elsevier*. 2006.

doi: 10.17116/stomat201796345-48

Эффективность цефалометрии в планировании ортодонтической коррекции: (часть I цефалометрические параметры и их возрастные изменения)

Д.м.н., проф. О.И. АРСЕНИНА[1], к.м.н. К.М. ШИШКИН[2], М.К. ШИШКИН[2], к.м.н. Н.В. ПОПОВА[1]

Центральный научно-исследовательский институт стоматологии и челюстно-лицевой хирургии Минздрава России, Москва, Россия; клиника «Ортодонт», Самара, Россия

Цель исследования — оценка эффективности цефалометрии в планировании ортодонтического лечения пациентов со скученным положением зубов и соотношением моляров по I классу Энгля. Цефалометрия была проведена 70 больным, завершившим ортодонтическое лечение в клинике «Ортодонт» Самары, при первичном обследовании и после лечения. У пациентов, которым во время лечения удалялись 4 первых премоляра, отмечено статистически достоверное нарушение взаимосвязи между N-Se и длиной верхней и нижней челюсти. Величина N-Se у этих пациентов была больше, а относительная длина челюстей меньше, чем у пациентов, пролеченных с сохранением всех зубов или удалением только 2 премоляров. Выявленное увеличение угла G при уменьшении длины нижней челюсти предполагает соответствующую компенсацию ее позиции. В процессе роста лицевого скелета указанные диспропорции усугублялись. Широкий диапазон значений цефалометрических параметров, определяющих стратегию создания пространства в зубном ряду, делает неэффективным использование данных параметров при ее выборе.

Ключевые слова: цефалометрия, планирование ортодонтического лечения.

Efficiency of cephalometry in orthodontic treatment planning: cephalometric parameters and their age-related changes

O.I. ARSENINA[1], K.M. SHISHKIN[2], M.K. SHISHKIN[2], N.V. POPOVA[1]

Central Research Institute of Dentistry and Maxillofacial Surgery, Moscow, Russia; ortodont clinic, Samara, Russia

The aim of the study was to evaluate the efficiency of cephalometry in orthodontic treatment planning in patients with teeth crowding and Angle Class I molars relation. Cephalometric parameters were analyzed in 70 patients that completed orthodontic treatment in «Orthodont» dental clinic (Samara). Cephalometric X-rays were taken at baseline examination and after treatment. In patients with crowding and Class I molars relationship treated with extraction of all four first premolars correlation between N-Se and mandibular and maxillary length was disturbed. These patients showed higher N-Se and reduced jaws length than patients with no extraction or extraction of 2 premolars. The observed increase of G angle with reduced mandibular length assumes compensatory changes of mandible position. These disproportions were aggravated by facial growth. In certain cases cephalometric assessment is inefficient for treatment strategy choice.

Keywords: cephalometry, orthodontic treatment planning.

Об эффективности цефалометрии в комплексе ортодонтической диагностики на настоящий момент не существует единого мнения. P. Nijkamp и соавт. [1] утверждают, что цефалометрия не влияет на планирование ортодонтического лечения подростков со 2-м классом и 1-м подклассом по Энглю. A. Durão и соавт.[2] в систематическом обзоре указывают, что, несмотря на 968 статей, посвященных эффективности цефалометрии и опубликованных в рецензируемых журналах, научных доказательств пользы цефалометрии в ортодонтии нет. Исследование Guang-Ying Song и соавт. [3] свидетельствует, что диагностические модели и фотографии являются отличной заменой цефалометрии.

Цель настоящей работы — оценка эффективности цефалометрии в планировании ортодонтического лечения пациентов со скученным положением зубов (СПЗ) и соотношением моляров по I классу Энгля.

Материал и методы

Анализировались цефалометрические параметры, полученные по боковым телерентгенограммам (ТРГ) головы 70 пациентов с СПЗ и I классом по Энглю, завершивших этап ортодонтического лечения в Стоматологической клинике «Ортодонт» Самары. Боковую ТРГ головы каждому пациенту выполняли дважды. В 1-й раз — во время первичного диагностического обследования, во 2-й — при контрольном обследовании по завершении этапа ортодонтического лечения. Изучаемые параметры соответствовали используемым Ф.Я. Хорошилкиной [4] и до-

© Коллектив авторов, 2017

*Тел.: +7(499)245-0855

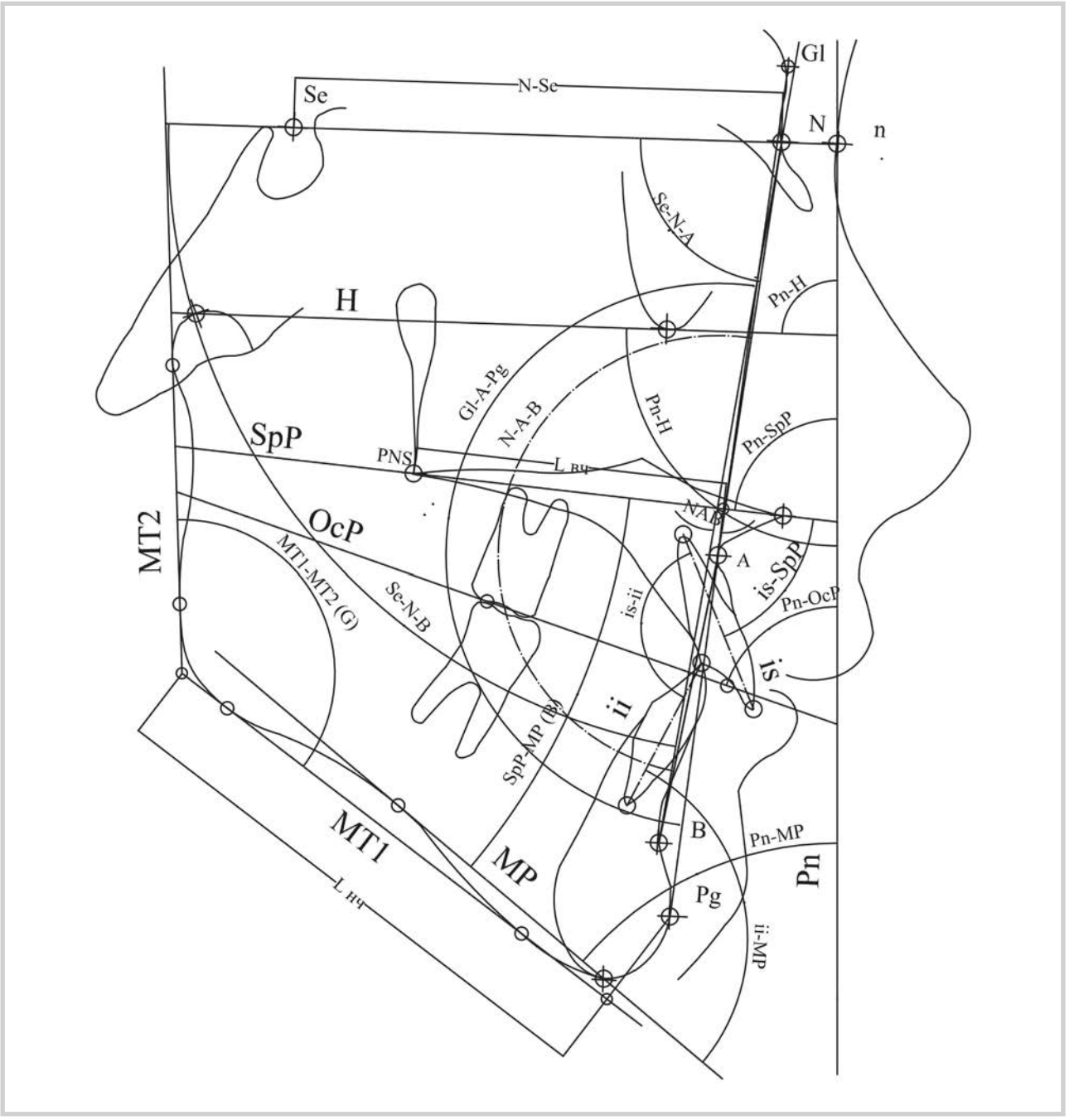

Антропометрические точки, цефалометрические и референсные плоскости и линии.

полнены углами ÐN-A-B и ÐGl-A-Pg. Антропометрические точки, цефалометрические и референтные плоскости и линии представлены на **рисунке**.

Правильность стратегии создания пространства в зубном ряду подтверждена данными, полученными по каждому пациенту. Использовались 3 стратегии: 1 — без удаления постоянных зубов (увеличение периметра зубной дуги); 2 — удаление 2 зубов (по 1 симметрично на верхней и нижней челюстях — ВЧ и НЧ); 3 — удаление 4 зубов (по 1 на каждой из половин челюстей).

У 30 пациентов формирование пространства в зубной дуге осуществлялось путем последовательного удаления молочных и отдельных постоянных зубов методом Хотца (профилактическая программа). У 30 пациентов проводили аппаратурное ортодонтическое лечение брекетами Mini-Wick System фирмы «ORMCO» согласно механике проф. R. Alexander (аппаратурное лечение).

В **таблице** представлено распределение пациентов по полу, возрасту и стратегии ортодонтического лечения.

Группа 3.1 сформирована для отделения изменений, произошедших в результате ортодонтического лечения, от изменений, обусловленных ростом лицевого скелета.

При анализе материала применяли методы вариационной статистики. Находили среднее арифметическое и его ошибку, вычисляли стандартное отклонение и дисперсию, определяли коэффициент корреляции и строили уравне-

Распределение пациентов по полу, возрасту и стратегии ортодонтического лечения

№ группы	Стратегия ортодонтического лечения	Пол		Возраст на момент обследования, годы	
		м.	ж.	диагностическое обследование	контрольное обследование
		Профилактическая программа			
1.1	Без удаления	5	5	9,0±1,2	10,8±0,8
1.2	Удаление 2 зубов	3	7	9,5±1,4	11,4±0,8
1.3	Удаление 4 зубов	3	7	9,6±1,0	11,7±0,8
1.1, 1.2, 1.3	Все стратегии	11	19	9,4±1,2	11,3±0,9
		Аппаратурное лечение			
2.1	Без удаления	4	6	12,0±0,8	13,3±1,0
2.2	Удаление 2 зубов	7	3	12,6±0,8	13,7±0,8
2.3	Удаление 4 зубов	3	7	12,1±1,1	13,8±1,1
2.1, 2.2, 2.3	Все стратегии	14	16	12,2±0,9	13,6±1,0
3.1	Удаление 2—4 зубов	0	10	18,9±2,8	20,6±3,0

ния линейной регрессии, использовали *t*-тест [5]. Все вычисления проводились на персональном компьютере в программе Microsoft Excel с использованием встроенных формул статистических функций. При изложении статистического материала по тексту и в таблицах указывали среднее арифметическое ± стандартное отклонение ($M \pm m$).

Результаты и обсуждение

Оценка эффективности цефалометрии для планирования ортодонтического лечения пациентов с СПЗ и соотношением моляров по I классу Энгля представляет собой поиск характеристик и взаимосвязей, значимых для выбора стратегии создания пространства в зубном ряду.

В группах с разной стратегией ортодонтического лечения выявлены статистически достоверные различия длин ВЧ и НЧ как у пациентов профилактической программы, так и у пациентов, получавших аппаратурное лечение. Статистически достоверные различия длины передней черепной ямки (N-Se) и величины угла НЧ (ĐG) выявлены только у пациентов профилактической программы.

Длина ВЧ в группе 1.3 по относительным значениям (отношение к N-Se, %, где N-Se — знаменатель) существенно меньше, чем в группе 1.2 (*t*-тест 0,009, диагностическое обследование). На момент контрольного обследования это различие дополнилось различием с группой 1.1 (*t*-тест соответственно 0,0006 и 0,010). Длина ВЧ в группе 2.3 по абсолютным и относительным значениям существенно меньше, чем в группе 2.1 (диагностическое обследование; *t*-тест соответственно 0,073 и 0,050). На момент контрольного обследования это различие усугубляется (*t*-тест соответственно 0,022 и 0,010).

Значимая корреляционная связь между длиной ВЧ и N-Se отмечена на момент диагностического обследования в группах 1.2, 2.1 и 2.2 (коэффициент корреляции соответственно 0,889; 0,882; $t<0{,}1\%$ и 0,671; $t<5\%$). На момент контрольного обследования в группах 1.1, 1.2 и 2.1 коэффициенты корреляции соответственно 0,830 ($t<1\%$); 0,722 ($t<5\%$) и 0,941 ($t<0{,}1\%$). В группах 1.3 и 2.3 статистически значимой взаимосвязи между длиной ВЧ и N-Se не выявлено.

Длина ВЧ во всех группах, кроме группы 3.1, существенно увеличилась по абсолютным значениям. Максимальное увеличение абсолютных и относительных значений отмечено в группе 1.2. Рост ВЧ в группе 1.2 существенно больше, чем в группах 2.1, 2.2, 2.3 (*t*-тест по абсолютным значениям соответственно 0,010; 0,033; 0,004, по относительным 0,008; 0,076; 0,0001). Рост ВЧ в группе 1.1 по относительным значениям существенно больше, чем в группе 2.3 (*t*-тест 0,060). В группах 1.3 и 2.3 отмечено сокращение относительной длины ВЧ. В группе 3.1 произошло достоверное уменьшение длины ВЧ по абсолютным (−0,8±0,52 мм) и относительным значениям (−2,2±2,39%); парный двусторонний *t*-тест соответственно 0,0006 и 0,001.

На момент диагностического обследования длина НЧ в группе 2.3 по абсолютным и относительным значениям (отношение к N-Se, %, где N-Se — знаменатель) существенно меньше, чем в группах 2.1 (*t*-тест 0,039 и 0,070) и 2.2 (*t*-тест 0,077 и 0,026). На момент контрольного обследования эти различия сохраняются, кроме группы 2.2 по абсолютным значениям (*t*-тест соответственно 0,040 и 0,029; 0,032). Длина НЧ в группе 1.3 по абсолютным и относительным значениям существенно меньше, чем в группе 2.1 (диагностическое обследование; *t*-тест — 0,078 и 0,027). На момент контрольного обследования эти различия сохраняются (*t*-тест —0,070 и 0,011).

Длина НЧ по абсолютным значениям во всех группах существенно увеличилась. Изменения длины НЧ относительно N-Se статистически значимы в группах 1.1, 2.1, 2.2 и 2.3 (парный двусторонний *t*-тест 0,037; 0,016; 0,057; 0,052).

Значимая корреляционная связь между длиной НЧ и N-Se отмечена на момент диагностического обследования в группе 2.2. Коэффициент корреляции — 0,682 ($t<5\%$). На момент контрольного обследования в указанной группе и в группе 2.1 коэффициенты корреляции соответственно 0,765 и 0,705 ($t=1\%$ и $t<5\%$). Для группы 2.3 характерно несоответствие длины НЧ и N-Se.

N-Se в группе 1.2 меньше аналогичного размера в группах 1.1 и 1.3 (диагностическое обследование; *t*-тест соответственно 0,050 и 0,003). На момент контрольного обследования эти различия сохраняются (*t*-тест соответственно 0,055 и 0,0005).

N-Se у растущих пациентов значимо увеличилась. Однако увеличение N-Se в группе 1.3 существенно больше, чем в группах 1.1 и 2.2 (*t*-тест двусторонний двухвыборочный соответственно 0,044 и 0,036).

ĐG в группах 1.3, 2.3 имеет значимо большие значения, чем в группе 1.2 (диагностическое обследование). На момент контрольного обследования это различие сохраняется. Двусторонний двухвыборочный *t*-тест между указанными группами соответственно 0,009; 0,003 и 0,005; 0,003. Кроме того, на момент контрольного обследования ĐG в группах 1.3, 2.3 значимо больше, чем в группе 1.1 (*t*-тест — 0,087; 0,025). ĐG в группе 1.2 уменьшился на величину –0,4±0,49° (*t*-тест 0,052). ĐG в группе 1.3 незначимо увеличился на величину 0,3±0,68°. Различия между указанными группами значимы (*t*-тест 0,019).

В группе 1.1 на момент диагностического обследования выявлена значимая корреляционная связь между ĐG и длиной НЧ (коэффициент корреляции –0,642; $t<5\%$). На момент контрольного обследования значимая корреляционная связь между указанными параметрами отмечена в группе 1.3 (коэффициент корреляции –0,684; $t<5\%$).

Итак, у пациентов с СПЗ и I классом по Энглю, которым в комплексе ортодонтического лечения удаляли 4 первых премоляра, отмечено статистически достоверное нарушение взаимосвязи между N-Se и длиной ВЧ и НЧ. Величина N-Se у этих пациентов больше, а относительная длина ВЧ и НЧ меньше, чем у пациентов, у которых в комплексе ортодонтического лечения сохраняли постоянные зубы или удаляли 2 постоянных зуба с одной стороны. Выявленное увеличение ĐG при уменьшении длины НЧ предполагает соответствующую компенсацию ее позиции. В процессе роста лицевого скелета указанные диспропорции усугублялись.

Согласно распределению Стьюдента, с 95% вероятностью можно утверждать, что возможно как удаление, так и сохранение отдельных постоянных зубов, когда нижеперечисленные параметры находятся в диапазонах:

— относительная длина ВЧ — от 60,6 до 73,1% в возрасте 9,4±1,2 года, от 67,5 до 76,1% в возрасте 12,2±0,9 года;

— относительная длина НЧ — от 86,5 до 110,1% в возрасте 9,4±1,2 года, от 94,6 до 117,9% — в возрасте 12,2±0,9 года;

— ĐG от 123,6 до 138,5° в возрасте 9,4±1,2 года;

— N-Se от 68,3 до 79 мм в возрасте 9,4±1,2 года.

Широкий диапазон значений цефалометрических параметров, в котором можно принять любую стратегию создания пространства в зубном ряду, предполагает неэффективность использования этих показателей при ее выборе.

Авторы заявляют об отсутствии конфликта интересов.

ЛИТЕРАТУРА

1. Nijkamp PG, Habets LL, Aartman IH, Zentner A. The influence of cephalometrics on orthodontic treatment planning. *Eur J Orthod.* 2008;30(6):630-635.
   doi: 10.1093/ejo/cjn059
2. Durão AR, Pittayapat P, Rockenbach MI, Olszewski R, Ng S, Ferreira AP, Jaobs R. Validity of 2D lateral cephalometry in orthodontics: a systematic review. *Prog Orthod.* 2013;14:31.
   doi: 10.1186/2196-1042-14-31
3. Song GY, Zhao ZH, Ding Y, Bai YX, Wang L, He H, Shen G, Li WR, Baumrind S, Geng Z, Xu TM. Reliability assessment and correlation analysis of evaluating orthodontic treatment outcome in Chinese patients. *Int J Oral Sci.* 2014;6(1):50-55. Published online 2013 Oct 18.
   doi: 10.1038/ijos.2013.72
4. Хорошилкина Ф.Я. *Телерентгенография в ортодонтии.* М.: Медицина; 1976.
5. Закс Л. *Статистическое оценивание.* Пер. с нем. Варыгина В.Н. Под ред. Адлера Ю.П., Горского В.Г. М.: Статистика; 1976.

Поступила 24.10.16

doi: 10.17116/stomat201796349-51

Особенности трудовой деятельности и возможности профессионального роста врачей-стоматологов с учетом их гендерных различий

Д.м.н. И.М. МАКЕЕВА, д.м.н. Е.Г. СВИСТУНОВА, к.м.н. Э.Г. МАРГАРЯН, к.м.н. А.С. ПРОЦЕНКО

Первый Московский государственный медицинский университет И.М. Сеченова Минздрава России, Москва, Россия

В статье представлены некоторые аспекты профессионального роста и повышения квалификации, а также условий труда женщин-стоматологов, влияющие на качество медицинских услуг и состояние отрасли в целом. Исследование представляет собой анкетирование, в котором приняли участие 124 врача-стоматолога обоих полов в возрасте от 22 до 60 лет. Выявлена гендерная асимметрия, влияющая на конкурентоспособность, физическое и психологическое здоровье женщин-врачей.

Ключевые слова: стоматология, врач-стоматолог, гендерный подход, развитие отрасли.

Gender-related differences in working practice and professional growth of dentists

I.M. MAKEEVA, E.G. SVISTUNOVA, E.G. MARGARYAN, A.S. PROTSENKO

I.M. Sechenov First Moscow State Medical University, Moscow, Russia

The paper presents some aspects of professional growth, continuous education and working conditions of female dentists having impact on treatment quality and dental service state in general. Questionnaire survey was carried out in 124 dentists, both male and female, aged 22 to 60 years. The study revealed gender asymmetry influencing their competitive ability, physical and emotional well-being.

Keywords: dentistry, dentist, gender approach, development of the dental service.

Современная медицина развивается в обществе, в котором особое внимание уделяется качеству оказываемых услуг, в том числе стоматологических [1, 2]. Однако, несмотря на значительное научно-технологическое развитие отрасли, существуют гендерные стереотипы, препятствующие полноценной реализации возможностей женщин-стоматологов [3, 4].

Сегодня, по статистике, около 68% специалистов, работающих в стоматологии, — женщины, в связи с чем изучение их профессиональной деятельности, на наш взгляд, особенно важно, так как уровень квалификации и качества оказываемых ими услуг напрямую влияют на развитие данной области медицины в целом [5]. Исходя из этого, анализ гендерного баланса в стоматологии становится актуальным на всех этапах организации и оказания стоматологических услуг.

Данное исследование проведено с целью изучения следующих аспектов трудовой деятельности женщин-стоматологов: профессионального роста, образования, повышения квалификации, карьеры, условий труда и их влияния на здоровье и психологическое самочувствие, а также возможности повышения конкурентоспособности и улучшения качества стоматологических услуг.

Материал и методы

В проведенном исследовании приняли участие 124 врача-стоматолога — мужчины и женщины в возрасте от 22 до 60 лет, работающие в Москве в разных государственных и частных медицинских организациях. Для получения объективной информации респонденты заполняли анкету, разработанную на кафедре терапевтической стоматологии Первого МГМУ им. И.М. Сеченова и состоящую из следующих разделов: паспортные данные; интересы и увлечения; трудовая деятельность и профессиональные стремления; здоровье. Опрос и медицинское обследование проводились анонимно.

Анкетируемые указывали пол, возраст, семейное положение, специализацию, сектор работы (государственная или частная медицинская организация), стаж работы в стоматологии, интенсивность работы и пр. В анкету были также включены вопросы, выявляющие профессиональные стремления врачей-стоматологов, причину выбора специализации, гендерные стереотипы, удовлетворенность трудовой деятельностью, состояние общего и стоматологического здоровья и многое другое.

© Коллектив авторов, 2017

*Тел.: +7(916)204-5855

Результаты и обсуждение

По итогам анкетирования установлено, что 81,2% опрошенных женщин-стоматологов специализируются в терапевтической стоматологии, тогда как 75% мужчин-стоматологов — в ортопедической. При этом среди интернов распределение предпочтений выглядело несколько иначе: в терапии хотели бы работать 35,7% интернов-женщин, в ортодонтии — 42,8%, в ортопедии — 7,1% и в хирургии — 14,4%. Исходя из приведенных данных, очевидно, что многие женщины-стоматологи вынуждены работать не по желаемой специальности. Среди основных причин врачи-стоматологи указывали гендерные предпочтения работодателя при распределении вакансий, желание работодателя брать на работу врачей со стажем, ограниченность для женщин территориального выбора клиники в связи с материнскими функциями, близостью и графиком работы детских учреждений. Однако исследование показало, что гендерные стереотипы имеют и сами врачи. Так, женщин-стоматологов считали свою специальность «женской» и «мужской» соответственно 27 и 53% мужчин. При этом представители разных специальностей выделили основные качества, необходимые для успешной работы, и они оказались универсальными — логическое мышление, предрасположенность к мануальным манипуляциям, усидчивость и терпение.

Из опрошенных административные должности имели 12,5% женщин и 32% мужчин. При этом на вопрос: «что препятствует женщине-стоматологу занимать руководящую должность», 43,3% женщин ответили: «занятость домашним хозяйством и воспитанием детей», 13,3%: «Нежелание брать на себя дополнительную ответственность», 33,3% не видели препятствий, что было связано с их относительной необремененностью уходом за малолетними детьми; 10,1% обосновали препятствие гендерной предвзятостью руководства. При этом ученую степень имели 20% мужчин и 27% женщин.

Респондентам задавали вопрос и об организационно-правовой форме медицинской организации, в которой они работают. Из опрошенных 21,4% женщин-стоматологов трудились только в государственном секторе, совмещали работу в государственном и частном секторах 28,5%, а 50,1% работали только в частных организациях. Работающие в государственном секторе женщины обосновывали свой выбор гарантированной заработной платой и социальными гарантиями государства, особенно это важно для имеющих малолетних детей или планирующих роды в ближайшем будущем. Выбор частного сектора обосновывался экономической целесообразностью и профессиональным комфортом. Однако работающие в частном секторе женщины отмечали почти повсеместно нарушение работодателем выплаты пособий в связи с материнством, отсутствие оплаты больничных листов и отпускных.

На вопрос: «соответствует ли ваш доход вашей профессиональной квалификации, специальности, должности и занятости», положительно ответили только 20% женщин, 70% ответили отрицательно и 10% затруднялись с ответом. Примечательно, что положительно отвечали врачи со стажем работы более 10 лет и имевшие возможность регулировать условия и график работы.

У женщин количество рабочих дней в среднем колебалось от 10 до 26 дней за 1 мес; 41,6% опрошенных работали по 6 ч в день, 21% — по 8 и 33,4% — по 12. Число рабочих дней у мужчин варьировало от 22 до 26 в месяц; 33,3% работали по 6 ч в день, 14,2% — по 8 и 52,5% — по 12. При этом планово-нормативные перерывы в течение рабочего дня имели всего 8,3% врачей-стоматологов. Меньшее число рабочих дней у женщин было связано с необходимостью ухода за детьми и ведением домашнего хозяйства.

Следующий этап исследования был посвящен изучению состояния здоровья врачей-стоматологов и состоял из опроса и мануально-терапевтического обследования. На вопрос: «как влияет Ваша трудовая деятельность на ваше здоровье», большинство мужчин- и женщин-стоматологов ответили, что негативно. Общее состояние здоровья оценивалось по 5 балльной шкале. На 3 оценивали его 23,3% женщин и 16,6% мужчин, на 4 43,3% женщин и 41,6% мужчин, на 5 33,4% женщин и 41,8% мужчин. При этом патологические изменения врачи-стоматологи отмечали через 5 лет трудовой деятельности, а негативными факторами, способствующими их развитию, называли вынужденную рабочую позу, напряжение зрения, стресс, психоэмоциональное напряжение, неправильное питание, излучение и шум приборов, пары лекарственных препаратов и микробную пыль, которые в совокупности способствовали патологическим изменениям опорно-двигательной системы, органов зрения, слуха, дыхательной и нервной систем, развитию стоматологических заболеваний, увеличению массы тела, варикозному расширению вен и ухудшению психологического состояния. Согласно данным анкетирования, в 97% случаев наиболее выраженным изменениям подвергалась опорно-двигательная система. Поэтому нами было проведено комплексное мануально-терапевтическое обследование, в результате которого выяснилось, что у подавляющего большинства обследованных врачей-стоматологов имеются вертеброневрологические синдромы, связанные с дегенеративно-дистрофическими заболеваниями позвоночника, возникшими в результате постоянного вынужденного положения и несимметричной нагрузки. Дорсопатии характеризовались не только патологией позвоночника, но и патологией мягких тканей спины — паравертебральных мышц, связок и дорсалгией. В зависимости от локализации боли у врачей-стоматологов выделяли цервикалгию (боль в шее), цервикобрахиалгию (боль в шее с распространением в руку), торакалгию (боль в грудном отделе позвоночника и грудной клетке), люмбалгию (боль в пояснично-крестцовом отделе).

Из наиболее часто встречающихся функциональных синдромов у врачей-стоматологов отмечались: сглаженность шейного лордоза; ограничение подвижности в двигательных сегментах шейного отдела позвоночника; синдром нижней косой мышцы головы; синдром передней лестничной мышцы; синдром мышцы, поднимающей лопатку (синдром верхнелопаточной области); синдром передней грудной стенки, плечелопаточная периартропатия; синдром плечо—кисть; синдром паравертебральных мышц шейного и грудного отдела (рефлекторная контрактура мышц шеи, межлопаточный болевой синдром); локтевой эпикондилез, сглаженность поясничного лордоза; синдром подвздошно-поясничных мышц и приводящих мышц бедра.

Была также выявлена взаимосвязь между степенью выраженности вертеброневрологического синдрома и

стажем работы, интенсивностью работы, а также соблюдением правил эргономики труда. Так, через 5 лет работы вертеброневрологические изменения были обнаружены у 24,3% врачей-стоматологов этой группы; по данным анкетирования, их трудовой график составлял ежедневно по 8 или 12 ч. Врачи отметили также недостаточное соблюдение правил эргономики работы с пациентами. В группе врачей-стоматологов, проработавших 10 лет, вертеброневрологические нарушения наблюдались у 45,5%. У них был обнаружен миофасциальный синдром, который выявлялся в 100% случаев и был связан с перегрузкой мышц вследствие длительного пребывания в неудобной позе с нагрузкой на плечевой пояс.

У врачей-стоматологов со стажем 15 лет патологические изменения обнаруживались в 76% случаев. Данная группа врачей, помимо прочего, связывала заболевания опорно-двигательного аппарата также с высокой интенсивностью работы в связи с профессиональной востребованностью.

Обнаруживалась также взаимосвязь между специализацией врача-стоматолога и развитием вертеброневрологических нарушений. Так, стоматологи-хирурги практически не имели боковых отклонений позвоночника от нормального положения позвоночного столба; остеохондроз у них был выражен в меньшей степени, однако в большей степени — поражения шейного отдела и искривление верхнего отдела позвоночника.

При исследовании по 5-балльной шкале стоматологического здоровья врачей выявлено, что на 3 оценили его 13,3% женщин и 16,6% мужчин, на 4 — 40% женщин и 51,1% мужчин, на 5 — 46,7% женщин и 32,4% мужчин. Женщины отмечали прогрессирующее ухудшение стоматологического здоровья в период беременности и лактации в виде гиперестезии, воспаления десен, развития кариеса и его осложнений. При этом наиболее часто в 56,6% случаев женщины-стоматологи обращались к врачу-стоматологу с целью профилактики стоматологических заболеваний, у мужчин этот показатель составил 41,6%, с целью лечения женщины обращались в 43,4% случаев, мужчины — в 58,4% случаев.

На вопрос: «по каким критериям Вы выбираете врача-стоматолога,» большинство респондентов ответили, что в первую очередь учитывают профессионализм; принимают во внимание принцип коллегиальности, рекомендации, финансовые соображения и относительную территориальную близость. При этом у 28,5% опрошенных стоматологическое лечение было платным, у 33,5% — со скидкой и у 38% — бесплатным. В связи с этим большинство врачей-стоматологов говорили о необходимости общей корпоративной скидки на стоматологическое лечение.

Следующим этапом исследования было изучение влияния негативных производственных факторов на женщину в период беременности и лактации. Установлено, что большинство женщин-стоматологов даже в период беременности вынуждены были работать в обычном режиме, хотя испытывали дискомфорт от рабочей позы, вдыхания микробной пыли и паров лекарственных препаратов, что особенно сказывалось в I триместр беременности. Поэтому 75% женщин-стоматологов предпочли бы иметь отпуск в I триместр беременности в связи с возможным негативным влиянием производственных факторов на формирование плода. Работая в этот период, 83,3% опрошенных женщин не имели комнаты отдыха для персонала, и им не было ничего известно об эргономике и рекомендациях по нормам работы врача-стоматолога в период беременности.

Отпуск по беременности и родам оплачивался в 50% случаев; в остальных случаях отмечались нарушения законодательства работодателем в частном секторе.

Исследуя профессиональную деятельность женщин после отпуска по уходу за ребенком, мы выяснили, что перерыв в трудовой деятельности повлиял на профессиональную подготовку женщин-стоматологов, чей отпуск по беременности и уходу за ребенком составил более 1 года. При этом воспользовались бы льготными курсами повышения квалификации в постдекретный период большинство опрашиваемых женщин, чьи доходы сократились в связи с необходимостью ухода за ребенком по сравнению с таковыми в додекретный период, так как уменьшилось рабочее время.

При изучении условий труда оказалось, что мужчины более мобильны в поиске места работы, в то время как у женщин выбор во многом предопределялся территориальной близостью от детских и образовательных учреждений, а также графиком их работы. Поэтому женщины чаще терпели неудовлетворительные условия труда (например, устаревшее и не эргономичное оборудование, ограниченное время приема пациентов в клинике, отсутствие перерыва, ассистента и др.).

Таким образом, очевидно, что гендерная асимметрия влияет на конкурентоспособность, физическое и психологическое здоровье женщин-врачей, а следовательно и на состояние и развитие стоматологии в целом.

Авторы заявляют об отсутствии конфликта интересов.

ЛИТЕРАТУРА

1. Дорошина В.Ю., Макеева И.М., Проценко А.С. Стоматологическая диспансеризация студентов московских вузов и пути повышения ее эффективности. *Стоматология.* 2010;89(1):7-9.
2. Захарова Н.А., Балуева Е.А. Анализ мнений городского населения к платным стоматологическим услугам. Клинические и фундаментальные аспекты геронтологии. 2015;104-107.
3. Ковалева М.Д., Варгина С.А., Джерештиева М.Р. Гендерные особенности развития современной стоматологии. *Социология медицины.* 2009;1:60.
4. Нарчаев М.А., Меджидов М.Н. Оптимизация лечебной работы врача-стоматолога-терапевта на поликлиническом приеме. *Вестник Дагестанской государственной медицинской академии.* 2016;1(18):71-74.
5. Ковалева М.Д., Барковская А.Ю. Гендерная проблематика в социологии медицины. *Социология медицины.* 2012;2(21):17-18.

Поступила 28.11.16

doi: 10.17116/stomat201796352-54

Особенности безопасного местного обезболивания у пациентов с бронхиальной астмой

К.м.н. АНИСИМОВА Е.Н., ГРОМОВИК М.В.

Московский государственный медико-стоматологический университет им. А.И. Евдокимова, Москва, Россия

Представлен анализ исследований по применению местного обезболивания у пациентов, страдающих бронхиальной астмой. Установлена необходимость оптимизации диагностики у больных бронхиальной астмой реакций гиперчувствительности к метабисульфиту натрия для дальнейших научных разработок алгоритма выбора безопасного местного обезболивания на амбулаторном стоматологическом приеме.

Ключевые слова: выбор местного обезболивания, сбор анамнеза, бронхиальная астма, иммунологические исследования.

Safe local anesthesia in patients with bronchial asthma

ANISIMOVA E.N., GROMOVIK M.V.

Moscow State University of Medicine and Dentistry named after A.I. Evdokimov, Moscow, Russia

The paper presents the analysis of studies of local anesthesia in patients with bronchial asthma. It was found that the diagnosis of hypersensitivity to sodium metabisulfite in patients with bronchial asthma must be optimized for development of local anesthesia selection algorithm in outpatient dentistry.

Keywords: local anesthesia selection, medical history, bronchial asthma, immunological studies.

Бронхиальная астма (БА) – одно из наиболее распространенных хронических заболеваний, которым в мире страдают около 300 млн. человек, причем каждые 10 лет количество больных этой патологией возрастает на 50%, особенно среди детей и подростков [1]. Заболевание отмечают во всех странах независимо от уровня развития, но с разной частотой в разных популяциях внутри одной страны. Распространенность БА в мире варьируется в пределах 1–18,4% [2]. По данным отчета GINA (Global Initiative for Asthma), страна с наибольшей распространенностью БА – Великобритания. По данным эпидемиологических исследований МЗ РФ распространенность БА в России составляет 5,6–7,3%; среди детей – 5,6–12,1%.

У пациентов, страдающих БА, существует вероятность бронхоспазма вследствие реакции гиперчувствительности к соединениям серы [1–3], которые в виде натрия бисульфита или метабисульфита содержатся в растворах местноанестезирующих препаратов в качестве антиоксиданта вазоконстриктора эпинефрина. В связи с этим при проведении местного обезболивания врачи-стоматологи с осторожностью используют местноанестезирующие растворы с вазоконстриктором, считая, что наличие у пациента БА является относительным или абсолютным противопоказанием к применению этих препаратов [4]. Но местноанестезирующие препараты, не содержащие в своем составе эпинефрин, значительно уступают по эффективности и длительности действия местного обезболивания, что не позволяет безболезненно проводить ряд стоматологических вмешательств [5].

Целью нашего исследования был анализ данных исследований по гиперчувствительности к соединениям серы у больных БА, нуждающихся в стоматологическом лечении.

Анализ исследований, опубликованных с 2007 по 2017 г., показал, что механизмы развития БА изучены недостаточно [1–3, 6]. По МКБ 10-го пересмотра различают: аллергическую астму, неаллергическую астму, смешанную, неуточненную, астматический статус. В основе формирования БА лежит хроническое воспаление дыхательных путей, также характерно наличие психосоматического элемента и наследственная предрасположенность, однако имеется высокий уровень ассоциации данного заболевания с аллергическими реакциями [1–3]. Механизм развития астмы чаще связан с воздействием аллергенов, среди которых различают экзоаллергены (домашняя пыль, пыльца растений, шерсть животных, пищевые и лекарственные препараты) и эндоаллергены (антигены сапрофитов и условно-патогенных микробов дыхательных путей) [2, 3].

Возможность оказания стоматологической помощи пациентам с БА определяется по международной классификации анестезиологического риска, разработанной Американским обществом анестезиологов (American Society of Anesthesiologists, ASA) и адаптированной к стоматологическому приему профессором Стенли Ф. Маламедом (США). В ней выделяют 5 классов физического состояния пациентов, а большинство пациентов с БА относят к категории ASA II, прием которых возможен в усло-

3M Наука,
Воплощенная в жизнь™

Эффективность и безопасность обезболивания

Безопасность и эффективность

- Высочайшее качество препаратов, произведенных по стандарту GMP в Германии
- Активные вещества – 4%-ный артикаин и адреналин в качестве вазоконстриктора
- Не содержат ЭДТА, парабенов
- Малое количество сульфитов (макс. 0,31 мг)
- Плавность введения анестетика благодаря силиконовому слою внутри каждой карпулы

Уникальная упаковка

- Жестяная банка защищает карпулы при транспортировке и хранении
- Полиуретановая прокладка по всей внутренней поверхности банки обеспечивает термоизоляцию упаковки
- Сорбент кислорода внутри банки предохраняет анестетик от инактивации адреналина
- Маркировочная лента на каждой карпуле защищает от осколков при повреждении

© 3M 2017. На правах рекламы.

Регистрационное удостоверение лекарственного препарата для медицинского применения Убистезин форте номер П N016047/01 от 25.11.2009
Регистрационное удостоверение лекарственного препарата для медицинского применения Убистезин номер П N016046/01 от 25.11.2009
Регистрационное удостоверение лекарственного препарата для медицинского применения Менивастезин номер П N011570/01 от 06.12.2007
Имеются противопоказания! Необходимо внимательно ознакомиться с инструкцией по медицинскому применению препаратов!

3M Россия, Материалы для стоматологии
Тел.: +7 (495) 784 7479, www.3mespe.ru

1MEDTV

Онлайн телевидение для врачей

- Более 50 000 зрителей
- Свыше 1 000 городов вещания
- 30 специализаций
- Вещание в прямом эфире
- Телесеминары, Школы, репортажи с мероприятий, круглые столы, видеоконференции
- Прямое общение с лекторами в режиме on-line

ИЗДАТЕЛЬСТВО МЕДИА СФЕРА

Тел.: 8-800-1001-786
www.1med.tv

виях амбулаторной стоматологической клиники. Но пациентов с частыми астматическими атаками (более 1 раза в неделю) относят к категории ASA III, которым стоматологическая помощь должна оказываться в многопрофильном стационаре. Прием пациентов класса ASA III в амбулаторных условиях может быть осуществлен только после консультации и разрешения лечащего врача. Если принято решение оказывать стоматологическую помощь такому пациенту в амбулаторных условиях, то она оказывается под контролем анестезиолога-реаниматолога [6, 7].

Профилактикой реакций гиперчувствительности при проведении местного обезболивания и лечении пациентов с БА на амбулаторном стоматологическом приеме является сбор анамнеза. [5, 7]. При опросе пациентов с БА необходимо целенаправленно интересоваться, какие вещества провоцируют бронхоспазм, как эти пациенты ранее переносили инъекцию местноанестезирующего препарата, есть ли у них с собой небулайзер с препаратом неотложной помощи.

Обострения астмы вследствие приема пищевых продуктов встречается относительно редко, но различные пищевые добавки могут быть триггерами астмы [2, 3]. Сульфиты (пищевые добавки Е220–Е227), обладающие бактерицидными и антиоксидантными свойствами, используются в производстве вина, пива и сидра; также они встречаются практически во всех косметических средствах (лосьоны, увлажняющие и очищающие средства для кожи, моющие средства, духи и т. п.). Кроме этого, сульфиты содержат некоторые фрукты и овощи, морепродукты, сухофрукты, фруктовые и овощные соки, консервы, кондитерские изделия. Сульфиты входят в состав большого количества лекарственных средств: местные анестетики с вазоконстриктором, кортикостероиды, антигистаминные препараты, противогрибковые кремы, антибиотики и т. п.

Считается, что реакция на сульфиты (диоксид серы; натрия сульфит, бисульфит, метабисульфит; калия бисульфит, метабисульфит; кальция сульфит, бисульфит) чаще проявляется у пациентов со стероидозависимой БА, аспириновой БА, с непереносимостью НПВС, с атопическим дерматитом [8]. Сульфиты могут вызывать у них реакции гиперчувствительности различной степени выраженности: в виде бронхоспазма, кожных или гастроинтерстициальных симптомов. Симптомы, провоцируемые сульфитами, встречаются у 5–10% больных астмой средней тяжести [3].

Механизм развития непереносимости сульфитов мало изучен, предполагается участие как IgE зависимых, так и IgE независимых реакций. Основные побочные эффекты сульфитов, используемых в лекарственных средствах в качестве консервантов, антиоксидантов, стабилизаторов, – это аллергические, псевдоаллергические, метаболические и другие реакции. Решающую роль в безвредности этих добавок играет доза, длительность потребления и режим применения [1, 2, 9].

Метабисульфит натрия (пиросульфит натрия), который содержится в карпулах местноанестезирующих препаратов как антиоксидант вазоконстриктора, – это пищевая добавка, консервант Е223.

Встречаемость гиперчувствительности к вспомогательным компонентам лекарственных средств, по данным литературы, сильно варьирует, что может быть обусловлено: разным дизайном исследований; использованием различных диагностических методов (*in vivo* или *in vitro*); различием условий тестирования (разные разведения препаратов, кратность введения и т.п.), гетерогенностью исследуемых групп (разные результаты среди групп детей и взрослых, среди абсолютно здоровых пациентов и пациентов с хроническими заболеваниями, в том числе и аллергическими, и т.д.).

По данным исследования G. Jiménez-Aranda и соавт. (1996), 63,8% пациентов, страдающих хронической крапивницей, дали положительные результаты на провокационные пробы: к тартразину – в 47%, к натрия метабисульфиту – в 46%, к калия метабисульфиту – в 33%, к натрия бисульфиту – в 30% случаев.

По данным исследования G.Vena и соавт. (1994), после проведения аппликационных тестов реакции гиперчувствительности замедленного типа к метабисульфиту были выявлены у 1,7% из 2894 пациентов с экземой, хотя prik-тесты, внутрикожные пробы и провокационное пероральное тестирование показали отрицательные результаты.

В исследовании G. Fuglsang и соавт. (1993) после двойной слепой плацебо-контролируемой пробы у 335 детей с атопическими заболеваниями в анамнезе (атопический дерматит, бронхиальная астма, ринит, крапивница) у 7% наблюдалось ухудшение симптоматики после реакций с пищевыми добавками (красителями, ароматизаторами и консервантами).

Отмечается, что нередко развитие побочных реакций к сульфитам носит дозозависимый характер – реакции гиперчувствительности возникают только при приеме вещества в высоких дозах или длительном применении [10]. Дозозависимость реакций указывает на псевдоаллергический механизм их развития. Большинство пациентов, страдающих от псевдоаллергических реакций, в частности на сульфиты, часто имеют патологию со стороны желудочно-кишечного тракта. Повышение проницаемости гастроинтестинального или респираторного тракта вследствие инфекции, воздействия алкоголя, лекарств и т.д. ведет к тому, что аллергены легче проникают через слизистую мембран и могут вызывать иммунный ответ [1, 3]. Средняя доза, вызывающая бронхоспазм и снижение жизненной емкости легких на 15%, составляет для метабисульфита 4,6 мг, для тартразина 3,4 мг, для аспирина 2,6 мг [11].

Максимально допустимая доза метабисульфита натрия – 0,7 мг/кг, в 1 мл карпулированного местного анестетика с вазоконстриктором его содержится до 0,5 мг. Повышения уровня безопасности местного обезболивания на амбулаторном стоматологическом приеме можно достичь путем сокращения объема препарата без снижения эффективности анестезии. Это удается при применении инралигаментарной, интрасептальной и модифицированной пародонтальной анестезии [12, 13].

Диагностика побочных реакций на пищевые добавки и вспомогательные компоненты лекарственных средств затруднена в связи с многообразием механизмов, участвующих в их реализации, и отсутствием достаточно достоверных методов их определения. Для диагностики гиперчувствительности используются различные клинические методы *in vivo*: провокационные тесты, кожные скарификационные, аппликационные, prik-тесты; определение специфических антител к IgE и другие методы *in vitro*. Информативность кожных проб низкая, так как их оценка может быть проведена только при IgE-опосредованном

механизме развития. Группа исследователей указывают, что при кожном тестировании в детском возрасте нередко встречаются ложноположительные и ложноотрицательные результаты [2, 3, 9, 14]. Наиболее достоверными методами диагностики являются провокационные тесты с предполагаемым причинно-значимым аллергеном, которые проводятся в стационаре под контролем аллергологаиммунолога и анестезиолога-реаниматолога, так как они могут привести к развитию тяжелой системной реакции [2, 9]. Самым информативным диагностическим тестом является двойной слепой провокационный тест с использованием плацебо [14].

Достоверно доказать клиническую связь между высокой концентрацией сульфитов и появлениями приступов БА все же не удалось [15]. Австралийское общество клинической иммунологии и аллергологии (Australasian Society of Clinical Immunology and Allergy, ASCIA) считает, что даже у пациентов с повышенной чувствительностью к метабисульфиту натрия при выборе местноанестезирующего препарата, преимущество эпинефрина, в его составе, перевешивает любой теоретический риск от сульфитов в чрезвычайной ситуации.

Выводы

Анализ представленных результатов свидетельствует о необходимости оптимизации диагностики реакций гиперчувствительности к метабисульфиту натрия у больных бронхиальной астмой и дальнейших научных разработок алгоритма выбора безопасного местного обезболивания на амбулаторном стоматологическом приеме.

ЛИТЕРАТУРА

1. Male D., Brostoff J., Roth D. B., Roitt I. *Immunology, 7-th edition*. St Louis: Mosby, 2006.
2. Аллергология и иммунология. Под ред. Хаитова Р.М., Ильиной Н.И. Национальное руководство. - М.: ГЭОТАР-МЕДИА. - 2014.
3. Cantani A. Pediatric *Allergy, Asthma and Immunology*. Luxembourg: Springer, 2008; 1618.
4. Громовик М.В., Анисимова Е.Н. Аллергические реакции на местнообезболивающие препараты в практике врача-стоматолога. Институт Стоматологии. 2016; 3 (72): 42-44.
5. Анисимова Е.Н., Сохов С.Т., Летунова Н.Ю., Орехова И.В., Громовик М.В., Ерилин Е.А., Рязанцев Н.А. Алгоритм оказания стоматологической помощи пациентам с сопутствующей патологией. Часть 2. Стоматология. 2016; 5: 27-31.
6. Malamed Stanley F. *Handbook of Local Anesthesia, 6-th edition*. St Louis: Mosby, 2013; 145-147.
7. Анисимова Е.Н., Сохов С.Т., Летунова Н.Ю., Орехова И.В., Громовик М.В., Ерилин Е.А., Рязанцев Н.А. Алгоритм оказания стоматологической помощи пациентам с сопутствующей патологией. Часть 1. Стоматология. 2016; 95(4): 37-43.
8. Мачарадзе Д.Ш. Особенности реакций на алкоголь. Лечащий врач. 2014, 4: 18.
9. Лекарственная аллергия. Методические рекомендации. Под ред. Хаитова Р.М. - М: ФАРМАРУС ПРИНТ МЕДИА. - 2012.
10. Титова Н.Д. Пищевые добавки как алиментарные аллергены. Иммунопатология, аллергология, инфектология. 2008, 2: 41-46.
11. Vally H., Thompson P.J., Misso N.L. Changes in bronchial hyperresponsiveness following high and low-sulphite wine challenges in wine-sensitive asthmatic patients. *Clinical & Experimental Allergy*. 2007, 37: 1062–1066.
12. Анисимова Е.Н., Олейникова Е.В., Букенгольц А.А., Логинов Д.В. Эффективность и безопасность интрасептальной анестезии при лечении зубов. Эндодонтия *today*. 2010; 4: 33-38.
13. Анисимова Е.Н., Васильев Ю.Л., Олейникова Е.В., Букенгольц А.А. Разработка способа обезболивания моляров нижней челюсти при лечении кариеса и его осложнений. Эндодонтия *today*. 2011; 4: 64-66.
14. Хакимова Р.Ф. К вопросу о пищевой аллергии у детей. Практическая медицина. 2009, 3: 37-40.
15. Adams K., Rans T. Adverse reactions to alcohol and alcoholic beverages. *Annals of Allergy, Asthma & Immunology*. 2013; 111: 439–445.

doi: 10.17116/stomat201796355

Рецензия на монографию профессоров В.А. Сёмкина и И.И. Бабиченко «Одонтогенные кисты и опухоли. Диагностика и лечение»

Prof. V.A. Semkin and Prof. I.I. Babichenko «Odontogenous cysts and tumors diagnosis and treatment» textbook review

Одонтогенные кисты и амелобластомы — это самые часто встречающиеся опухоли в практике хирургической стоматологии и челюстно-лицевой хирургии.

Данные литературы свидетельствуют о большом интересе ученых к этим новообразованиям, способным рецидивировать и требующим радикального лечения. Они имеют большую вариабельность гистологического строения, сходную клинико-рентгенологическую картину, что чрезвычайно затрудняет их дифференциальную диагностику.

В монографии рассмотрены вопросы этиологии и патогенеза, гистологическое строение обширных полостных образований челюстей, приведена их новая классификация, рассмотрены современные принципы диагностики и лечения.

Представляет интерес и глава «Современные подходы к диагностике и лечению одонтогенных эпителиальных образований», в ней приводятся характеристики клинико-рентгенологического обследования пациентов, новые молекулярные критерии иммуногистохимических исследований, позволяющие делать прогнозы рецидивирования этих новообразований, оригинальные методики лечения пациентов.

Особое внимание заслуживают клинические примеры, позволяющие наглядно охарактеризовать особенности диагностики и лечения пациентов с различными одонтогенными кистами и опухолями.

Монография профессоров В.А. Сёмкина и И.И. Бабиченко «Одонтогенные кисты и опухоли. Диагностика и лечение» является продолжением классических исследований одонтогенных кист и опухолей таких выдающихся отечественных ученых, как А. Козырева, А. Евдокимов, Г. Васильев, И. Ермолаев и др., и получит достойную оценку среди врачей, специализирующихся в области стоматологии и челюстно-лицевой хирургии.

Директор ФГБУ ЦНИИС и ЧЛХ Минздрава России, заслуженный деятель науки РФ, лауреат премии Правительства РФ в области науки и техники, академик РАН, д.м.н., проф. А.А. Кулаков

© В.А. Сёмкин, 2017

*e-mail: +7(903) 755-06-00

doi: 10.17116/stomat201796356

Профессор Алла Ивановна Матвеева

К 80-летию со дня рождения

Исполнилось 80 лет со дня рождения доктора медицинских наук профессора Матвеевой Аллы Ивановны — сотрудника отделения ортопедической стоматологии и имплантологии ФГБУ «Центральный научно-исследовательский институт стоматологии и челюстно-лицевой хирургии» Минздрава России.

А.И. Матвеева родилась 15 мая 1937 г. в Одессе. В 1959 г. окончила Московский медицинский стоматологический институт им. Н.А. Семашко». С 1959 по 1962 г. работала врачом-стоматологом в поликлиниках г. Москвы.

В ЦНИИ стоматологии МЗ СССР работает с июня 1963 г. врачом отделения сложного челюстно-лицевого протезирования, с 1966 по 1969 г. училась в аспирантуре и в 1969 г. защитила кандидатскую диссертацию. С 1969 по 1982 г. работала в должности младшего научного сотрудника, ученого секретаря и старшего научного сотрудника, затем по 1986 г. — заведующей отделением ортопедической стоматологии и после организации отделения экспериментальной и клинической имплантологии в 1986 г. его заведующей.

В 1993 г. Алла Ивановна Матвеева защитила диссертацию на соискание ученой степени доктора медицинских наук на тему «Комплексный метод диагностики и прогнозирования в дентальной имплантологии» и в 1994 г. получила звание профессора.

Проф. А.И. Матвеева является ведущим специалистом в области ортопедического лечения с использованием имплантатов. Развивая это направление, она создала научную школу. В ортопедической стоматологии работают 19 ее учеников — кандидатов медицинских наук, подготовлена и защищена докторская диссертация. Под руководством проф. А.И. Матвеевой проводились исследования по фундаментальным медико-биологическим проблемам биомеханики зубочелюстной системы с имплантатами и протезными конструкциями, остеоинтеграции имплантатов с тканевым комплексом полости рта, профилактики осложнений при имплантации и отдаленных этапах лечения. Накоплен большой практический опыт протезирования пациентов с использованием имплантатов ведущих зарубежных фирм. Разработаны оригинальные протезные конструкции с опорой на внутрикостные (цилиндрические, винтовые, пластиночные), субпериостальные и подслизистые имплантаты.

Проф. А.И. Матвеева является автором более 130 научных работ, в том числе 7 патентов и авторских свидетельств, а также ряда учебно-методических руководств. Деятельность проф. А.И. Матвеевой получила высокую оценку. Она награждена орденом «За заслуги перед стоматологией» I степени, медалью «Ветеран труда» и почетными грамотами Министерства здравоохранения и Стоматологической ассоциации России.

Редколлегия журнала «Стоматология», Стоматологическая ассоциация России, сотрудники ЦНИИС и ЧЛХ приветствуют и сердечно поздравляют Аллу Ивановну Матвееву с юбилеем, желают доброго здоровья, творческого долголетия и успехов

© Коллектив авторов, 2017

doi: 10.17116/stomat201796357-83

ТЕЗИСЫ VIII НАУЧНО-ПРАКТИЧЕСКОЙ КОНФЕРЕНЦИИ МОЛОДЫХ УЧЕНЫХ, ПОСВЯЩЕННОЙ 55-ЛЕТИЮ ЦЕНТРАЛЬНОГО НАУЧНО ИССЛЕДОВАТЕЛЬСКОГО ИНСТИТУТА СТОМАТОЛОГИИ И ЧЕЛЮСТНО-ЛИЦЕВОЙ ХИРУРГИИ «СОВРЕМЕННЫЕ НАУЧНЫЕ ДОСТИЖЕНИЯ В СТОМАТОЛОГИИ И ЧЕЛЮСТНО-ЛИЦЕВОЙ ХИРУРГИИ», 2017

ТЕРАПЕВТИЧЕСКАЯ СТОМАТОЛОГИЯ

Экспериментальное обоснование применения биоматериалов при моделировании случайного вскрытия пульпы

З.У. Абдурахманова

ФГБУ «ЦНИИС и ЧЛХ» Минздрава России, Москва, Россия

Актуальность. Среди актуальных проблем современной стоматологии осложнения кариеса занимают одно из ведущих мест. К сожалению, основным методом лечения этих заболеваний до сих пор является экстирпация пульпы зуба с последующей обработкой и пломбированием корневого канала. Лечение воспаленной пульпы с использованием биологического метода, обеспечивающего полное сохранение ее структуры и функции, не получило пока должного распространения, так как связано с трудностями в постановке диагноза, частым возникновением осложнений в процессе лечения и отсутствием возможности последующего наблюдения и реабилитации. В связи с низкой эффективностью биологического метода лечения пульпита поиск новых биоматериалов для регенерации пульпы является актуальным. **Цель исследования** — изучить влияние биоматериалов на регенерацию пульпы в эксперименте. **Материал и методы.** Эксперимент проводился на 3 мини-свиньях (светлогорской популяции) на базе Научного центра биомедицинских технологий РАМН, в специально оборудованных операционных в асептических условиях. У животных экспериментальной группы (3 свиньи, 18 моляров) моделировали случайное вскрытие пульпы. Под общей анестезией раствором золетила 15 мг/кг и рометара 2% 2 мг/кг алмазным шаровидным бором наносили повреждения на жевательной поверхности моляров. Повреждения были сделаны на глубину 5,5 мм и точечно файлом №30 вскрыта полость зуба. Точечно на вскрытый рог пульпы наносили 2 препарата: Biodentine («Septodont», Франция) и Aureoseal OGNA, Италия), полость закрывали пломбой FUJI IX (GC, Япония). Через 2 нед (1-е животное), 4 нед (2-е животное), 12 нед (3-е животное) свиньи подверглись эвтаназии путем передозировки внутривенно (раствором золетила 100 мг/кг) в соответствии с Приложением №4 к Правилам проведения работ с использованием экспериментальных животных (приказ от 12.08.77 г. №755), и был проведен забор блоков челюстей. Гистологическое исследование зубов мини-свиней проводили с использованием метода заливки в метилметакрилат («OsteoBead, Sigma», США). Из образцов изготавливали шлифы толщиной 35—50 мкм и окрашивали по методу «Небесный трихром». Документирование осуществлялось с помощью микроскопа Leica DM100 и цифровой камеры EC3 в отраженном и проходящем свете. **Результаты.** При гистологическом исследовании не было выявлено значимого различия между двумя исследуемыми материалами. В обеих группах через 2 нед была выявлена пролиферация одонтобластов по краям поврежденного дентина с образованием дентинных островков из неструктурированного минерализованного матрикса и одонтобластов под пломбировочным материалом. Через 4 нед были выявлены дентинные мостики, которые имели регулярный характер минерализованного вещества и располагались непосредственно под пломбировочным материалом. Через 12 нед новообразованный дентин практически не отличался от неповрежденных участков, однако из-за напластования дентина объем полости зуба сократился на $^1/_3$. **Вывод.** Материалы Biodentine («Septodont», Франция) и Aureoseal (OGNA, Италия) способствуют регенерации твердых тканей зуба (дентина).

* * *

Роль цитокинов ротовой жидкости у пациентов, страдающих пузырными заболеваниями слизистой оболочки рта

Е.С. Абрамова

ФГБУ «ЦНИИС и ЧЛХ» Минздрава России, Москва, Россия

Актуальность. Пузырные заболевания слизистой оболочки рта (СОР) относятся к воспалительно-деструктивным заболеваниям, характеризующимся преимущественно рецидивирующим течением, многообразием клинических проявлений, устойчивостью к различным терапевтическим препаратам. Особенности течения данных заболеваний объясняются как анатомо-физиологическими особенностями СОР, так и полиэтиологичными и патогенетическими механизмами развития. В настоящее время в их генезе ведущая роль отводится аутоиммунным процессам, развивающимся в ответ на изменение антигенной структуры клеток эпидермиса и эпителия под воздействием различных повреждающих агентов. Диагностика пузырных поражений СОР имеет решающее значение в их прогнозе и исходе. **Цель исследования** — определение профиля провоспалительных цитокинов в ротовой жидкости больных с пузырными заболеваниями СОР для

изучения их роли в иммунопатогенезе данных заболеваний. **Материал и методы.** Для достижения поставленной цели в отделении заболеваний СОР ЦНИИС и ЧЛХ было проведено комплексное клинико-лабораторное обследование 27 пациентов (16 женщин и 11 мужчин) 40—70 лет, распределенных на две группы: основную группу (20 человек с пузырными заболеваниями СОР) и контрольную (7 человек без воспалительных поражений СОР). Наблюдение за пациентами проводилось в течение 1,5—2 лет. Из групп наблюдения были исключены лица с тяжелыми сопутствующими соматическими и инфекционными болезнями в стадии обострения; беременность и период лактации; наличие болезней слюнных желез; наркологическая и алкогольная зависимость. Комплексное обследование включало исследование в ротовой жидкости количественного содержания медиаторов иммунитета с провоспалительным действием (IL-1B, IL-6, TNF-a) с использованием твердофазного иммуноферментного метода в соответствии с инструкциями производителя. Количественное содержание цитокинов выражали в пг/мл. **Результаты.** Уровень провоспалительных цитокинов в ротовой жидкости больных с пузырными заболеваниями СОР существенно выше относительно контрольной группы. Так, уровень провоспалительного цитокина IL- 1B в ротовой жидкости у пациентов основной группы был наибольшим и в среднем составил 43,482±2,336 пг/мл, что в 11,94 раза выше данных показателей группы контроля (3,642±0,237 пг/мл) (p<0,001). Уровень провоспалительного цитокина IL-6 у пациентов контрольной группы в среднем составил 3,049±0,091 пг/мл, тогда как у больных основной группы концентрация данного показателя увеличилась в 4,1 раза, превышая контрольные цифры, и в среднем составила 12,488±0,622 пг/мл (p<0,001). Содержание TNF-a в ротовой жидкости больных с пузырными заболеваниями СОР статистически значимо и уровень данного показателя превышет в 4,4 раза аналогичный показатель в группе контроля (p<0,001) и в среднем составляет 18,665±1,233 пг/мл. **Вывод.** Выявленные при проведении исследования особенности цитокинового профиля ротовой жидкости у больных с пузырными заболеваниями СОР играют важную роль в этиопатогенезе данных заболеваний, что необходимо учитывать при определении методов диагностики и выборе тактики лечения.

* * *

Показатели смешанной слюны у пациентов с болезнями органов пищеварения, имеющих некариозные поражения эмали зубов

Г.И. Алекберова

ФГБОУ ВО «МГМСУ им. А.И. Евдокимова» Минздрава России, Москва, Россия

Актуальность. Рот находится в тесной анатомо-физиологической взаимосвязи с другими отделами пищеварительной системы. Известно, что болезни органов пищеварения сопровождаются гипофункцией слюнных желез (C. Dawes, 2008). В то же время слюна является одним из компонентов преэпителиальной защиты слизистой оболочки рта и пищевода от воздействия соляной кислоты, которая может забрасываться из желудка и вызывать снижение pH. Сдвиги в pH ротовой жидкости сопровождаются нарушением мицеллярного строения слюны, и из жидкости с минерализующими свойствами она превращается в деминерализующую, что может повлиять на состояние эмали зубов. **Цель исследования** — изучить показатели смешанной слюны и состояние эмали зубов у пациентов с болезнями органов пищеварения. **Материал и методы.** Обследовано 50 пациентов в возрасте от 22 до 89 лет с болезнями органов пищеварения, из них женщин 42 (84%), мужчин 8 (16%). Диагноз ставился на основании клинического обследования, данных гастроскопии и колоноскопии. Контрольную группу составили 10 человек с санированным ртом, не имеющие болезней органов пищеварения. Всем участникам исследования было проведено стоматологическое обследование по традиционной схеме, а также исследование слюны. Измерялся объем выделенной слюны за 5 мин и pH слюны портативным pH-метром «Hanna», полученный материал центрифугировали при 6000 об/мин в течение 15 мин и в супернатанте слюны определяли активность (МЕ/л) аланинаминотрансферазы (АЛТ), аспартатаминотрансферазы (АСТ), щелочной фосфатазы (ЩФ). Количество IgA, M, G (мг/мл) и интерлейкина-1β (пг/мл) определяли методом твердофазного иммуноферментного анализа. **Результаты.** Осмотр органов и тканей рта выявил у 59% больных с болезнями желудка некариозные поражения зубов с преобладанием клиновидных дефектов (35%), у 16% диагностирована патологическая стираемость, эрозия и эндемический флюороз определялся у 2% обследованных. Клиновидные дефекты развивались на фоне атрофического гастрита, эрозии при рефлюкс-гастрите. В то же время патологическая стираемость не зависела от вида патологии желудочно-кишечного тракта, но встречалась у пациентов старше 50 лет. При патологии кишечника некариозные поражения зубов не наблюдались. Гигиена рта у 80% обследованных соблюдалась плохо или вовсе отсутствовала. Снижение скорости слюноотделения до 0,14 мл/мин имело место у пациентов с неэрозивной рефлюксной болезнью. Самые низкие значения pH смешанной слюны (до 6,4) выявлены при эрозивном гастрите и гастроэзофагеальной рефлюксной болезни, что свидетельствует о забросе рефлюктанта в рот. У пациентов с болезнями органов пищеварения, имеющих клиновидные дефекты и эрозии эмали зубов, в смешанной слюне было повышено количество ИЛ-1β до 662±98,9 пг/мл и иммуноглобулинов: IgA до 7,0±1,2 мг/мл, IgM до 6,5±1,5 мг/мл, IgG до 18,3±6,0 мг/мл. Активность щелочной фосфатазы у этих пациентов была увеличена до 50,0±12,5 МЕ/л, а активность АЛТ до 46,6±13,7 МЕ/л; активность АСТ была в пределах до 57,2±19, 6 МЕ/л, что было значительно выше показателей, полученных в контрольной группе и свидетельствует о поражении мягких тканей рта. **Вывод.** Среди пациентов с болезнями органов пищеварения имеется высокая распространенность некариозных поражений зубов. Снижение скорости слюноотделения и уровня pH смешанной слюны, повышение активности щелочной фосфатазы, аспартатаминотрансферазы и аланинаминотрансферазы, количества ИЛ-1β, иммуноглобулинов A, M и G свидетельствует о наличии воспалительного процесса, что сопоставимо с высоким уровнем деминерализации эмали у таких пациентов.

* * *

Основные диагностические признаки проявления системной красной волчанки во рту у детей

Г.Р. Дарчинян

ФГБОУ ВО «Первый МГМУ им. И.М. Сеченова» Минздрава России, Москва, Россия

Актуальность. Системная красная волчанка (СКВ) в России имеет высокий уровень распространенности среди населения. У 17—25% больных заболевание дебютирует в течение первых двух десятилетий жизни (А.А. Баранов, 2007). В возрасте до 15 лет девочки болеют СКВ в 4,5 раза чаще мальчиков. Пик заболеваемости приходится на возраст 12—14 лет (J. Mills, 1994). Однако в литературе отсутствуют работы, посвященные описанию клинической картины проявления СКВ во рту, а также морфологическим, гистохимическим и вирусооптическим изменениям слизистой оболочки. **Цель исследования** — повысить уровень диагностики поражения слизистой оболочки рта (СОР) у детей с системной красной волчанкой путем клинического, морфологического, иммуногистохимического исследования. **Материал и методы.** Проведено стоматологическое обследование 181 ребенка с СКВ. У 36 детей проведены исследования пораженной СОР морфометрическим, иммуногистохимическим методами. При морфометрическом исследовании определяли плотность инфильтрата собственной пластинки СОР, состав клеточного инфильтрата: число лимфоцитов, плазмоцитов, макрофагов, фибробластов и фиброцитов, эозинофилов и нейтрофилов. При иммуногистохимических исследованиях в срезах СОР, при использовании прямого иммунофлюоресцентного метода Кунса, определяли число клеток, продуцирующих IgA, IgM, IgG, IgE, отложение иммунных комплексов и C_3 компонента комплемента в стенках сосудов. Статистическая обработка данных проводилась методом Стьюдента. **Результаты**. При стоматологическом обследовании выявлено, что у 159 (88,2%) детей СОР вовлечена в общий патологический процесс и поражения ее выявляются характерной резкой диффузной гиперемией и отеком. На фоне гиперемии возникают афты, эрозии и изъязвления. На слизистой оболочке твердого неба выявлены энантема с эритематозно-отечными и резко очерченными границами, геморрагические пятна. Изменения языка проявлялись в виде десквамативного глоссита, гиперемии, васкулитов слизистой оболочки. При гистологическом исследовании ткани СОР в подавляющем большинстве обнаруживается дистрофия эпителия и его инфильтрация лимфоцитами. Выявляется васкулопатия и васкулиты, в стенках сосудов при иммуногистохимическом исследовании обнаруживается отложение C_3 компонента комплемента и иммунных комплексов IgM и IgG. Морфологические исследования выявили резкое увеличение клеточной плотности инфильтрата по сравнению с неизменой тканью СОР 10920±554 против 5168±438 на 1 мм (p<0,01), среди клеток инфильтрата повышается число лимфоцитов (4376±251 против 1991±209 p<0,01), плазмоцитов (2167±168 против 566±104; p<0,01), фибробластов и фиброцитов (3231±254 против 2130±206; p<0,05, эозинофилов (164±25 против 37±33; p<0,05) и нейтрофилов (231±57 против 23±19; p<0,05). Также повышается число клеток продуцирующих IgM (885±64 против 264±27; p<0,01), IgG (713±53 против 102±19; p<0,05), число IgE немного увеличивается (62±11 против 25±15; p<0,05), что говорит о выраженном аутоиммунном процессе воспаления в СОР. **Вывод.** Основными диагностическими признаками СКВ у детей являются поражения СОР в виде типичных поражений губ (люпус-хейлит), наличия «волчаночной» энантемы и «волчаночного» глоссита. При остром течении заболевания и высокой степени активности заболевания наблюдается яркая картина «волчаночного» некроза слизистой оболочки губ, языка, неба, щек, десны. Признаки выраженного аутоиммунного воспаления в ткани слизистой подтверждаются иммуногистохимическими, морфометрическими исследованиями.

* * *

Изучение структуры корневых каналов зубов после фотодинамического воздействия

К.Е. Захарова

ФГБУ ЦНИИС и ЧЛХ Минздрава России, Москва, Россия

Актуальность. Адгезия корневой пломбы к стенке корневого канала зависит от степени ее очищения от смазанного слоя, блокирующего дентинные канальца. Наряду с традиционной медико-инструментальной обработкой корневых каналов (ЭДТА 17%, гипохлорит натрия 3—5%), имеющей свои недостатки (продолжительное время обработки корневых каналов, возможность химического ожога периапикальных тканей), фотодинамическое воздействие является методом выбора по удалению смазанного слоя. **Цель исследования** — повышение эффективности обработки корневых каналов с использованием 0,5% геля фотодитазина. **Материал и методы.** Проведено экспериментальное исследование по изучению ультраструктуры стенки корневого канала после ФДТ. Всего исследовано 46 интактных однокорневых зубов, удаленных по ортодонтическим показаниям. Корневые каналы всех зубов были обработаны с помощью ручных и машинных эндодонтических инструментов без применения раствора ЭДТА 17%. Зубы были разделены на контрольную группу (10 зубов) и основную (36 зубов). В корневых каналах зубов контрольной группы была проведена только их механическая обработка, в основной группе обработка каналов была проведена методом ФДТ, которые были разбиты на две подгруппы (по 18 зубов) в зависимости от применяемого прибора. Методика ФДТ состояла в следующем: в корневых каналах зубов основной группы была проведена аппликация 0,5% геля фотодитазина с разным временем экспозиции (1,5 и 2 мин), после удаления геля проводилось лазерное воздействие в течение различного времени (1, 2 и 3 мин). Использовались 2 прибора: Лазурит (Англия) длиной волны 635 нм, выходной мощностью 50—100 мВт и Фотосан (Дания) длиной волны 635 нм и выходной интенсивностью 2000 мВт/см^2). Затем зубы контрольной и основной групп были распилены вертикально и закреплены в блоки. На сканирующем электронном микроскопе JEOL JSM-6510 (Япония) была изучена ультраструктура дентина корневого канала и получены микрофотографии его стенки при 2000-кратном увеличении в устьевой, центральной и апикальной частях. Оценка эффективности удаления смазанного слоя на полученных изображениях была проведена по шкале: 0 баллов — отсутствие смазанного слоя и на единице площади

определяется максимальное количество открытых дентинных канальцев с глубиной 2—3 микрон, 1 балл — незначительное количество смазанного слоя, множественное открытие дентинных канальцев, 2 балла — большое количество смазанного слоя, открытые дентинные канальца отсутствуют. Оценка смазанного слоя была проведена в устьевой, центральной и апикальной частях канала. **Результаты.** По данным электронной микроскопии, было выявлено, что стенка корневых каналов зубов контрольной группы была покрыта смазанным слоем на всем протяжении корневого канала. При исследовании полученных изображений зубов основной группы было установлено, что при экспозиции 0,5% геля фотодитазина в течение 1 мин и времени лазерного излучения 1,5 мин в устьевой части канала отмечалось незначительное количество смазанного слоя, множественное открытие дентинных канальцев, что соответствовало по шкале 1 баллу, в центральной части канала отмечалось много смазанного слоя, открытые дентинные канальца практически отсутствовали, что соответствовало по шкале 2 баллам, в апикальной части отмечалось много смазанного слоя, что соответствовало по шкале 2 баллам. При экспозиции 1 мин и времени лазерного излучения 2 мин в устьевой части канала определялось незначительное количество смазанного слоя, что соответствовало по шкале 1 баллу, в центральной части канала — большое количество смазанного слоя, что соответствовало по шкале 2 баллам, в апикальной части канала также большое количество смазанного слоя, что соответствовало по шкале 2 баллам. При экспозиции 2 мин и времени лазерного воздействия 1,5 мин в устье корневого канала отсутствовал смазанный слой и на единице площади определялось максимальное количество открытых дентинных канальцев, что соответствовало по шкале 0 баллам; в центральной части канала — незначительное количество смазанного слоя, что соответствовало по шкале 1 баллу, в апикальной части канала — много смазанного слоя, открытые дентинные канальца практически отсутствовали, что соответствовало по шкале 2 баллам. При экспозиции 2 мин и времени лазерного воздействия 2 мин: в устьевой части канала отмечалось отсутствие смазанного слоя, что соответствовало по шкале 0 баллам, в центральной части — незначительное количество смазанного слоя, что соответствовало по шкале 1 баллу, в апикальной части значительное количество смазанного слоя, что соответствовало по шкале 2 баллам. При экспозиции 0,5% геля фотодитазина в течение 3 мин и длительности лазерного воздействия 1,5 мин в устьевой и центральной части канала отмечалось отсутствие смазанного слоя (0 баллов), в апикальной части отмечалось незначительное количество смазанного слоя (1 балл). При экспозиции 0,5% геля фотодитазина в течение 3 мин и длительности лазерного воздействия 2 мин: в устьевой и центральной части корневого канала определялось отсутствие смазанного слоя (0 баллов), в апикальной части — незначительное количество смазанного слоя (1 балл). Таким образом, анализ результатов показал отсутствие отличий при использовании различных источников лазерного излучения (Лазурит и Фотосан). **Вывод.** Фотоактивация 0,5% геля фотодитазина является эффективной методикой для удаления смазанного слоя стенки корневого канала, следовательно, может быть предложена как альтернатива его традиционной медикаментозной обработке.

* * *

Диагностика дисплазии соединительной ткани по твердым тканям зубов человека

А.С. Коршунов

ФГБОУ ВО ОмГМУ Минздрава России, Омск, Россия

Актуальность. Одними из признаков дисплазии соединительной ткани (ДСТ), определяемых во рту, являются аномалии роста зубов, аномалии формы и размеров зубов, различные варианты дефектов челюстей (Э.Ш. Григорович, 2003). Несмотря на это не проводились исследования коллагена эмали зубов (В.П. Конев, 2012). Исходя из этого были предприняты поиски признаков ДСТ в минеральном и органическом матриксе эмали постоянных зубов. При наличии таких различий возможны исследования эмали у лиц с ДСТ на предмет устойчивости к кариесу. При этом любой удаляемый зуб может быть исследован на предмет оценки органического и минерального матрикса. **Цель исследования** — разработать критерии диагностики ДСТ по характеристикам органического и минерального матрикса эмали зубов методом атомно-силовой микроскопии (АСМ). **Материал и методы**. Исследование проводилось на 120 трупах лиц в возрасте 21—40 лет, из них 60 имели явные признаки ДСТ, преимущественно изменения абриса тела и внешних признаков, изменения зубных рядов. В 60 случаях полностью отсутствовали признаки ДСТ (группа сравнения). У умерших извлекали по 1 ретинированному зубу (3.8 или 4.8) для исследования. Полученные образцы подвергали обработке методом шлифования с последующим исследованием в АСМ-микроскопе Solver Pro (NT-MRT, Россия). Анализ образцов АСМ-изображения осуществлялся с помощью программного модуля обработки изображения Image Analysis NT-VDT. Математическая обработка данных проводилась с помощью статистического пакета Statistica 6.0 («StatSoft Inc.», США). **Результаты.** Качественная характеристика эмалевых призм при ДСТ отличается большей вариабельностью как по форме, так и строению, имея аркообразные, квадратные, прямоугольные, остроконечные формы. По строению эмалевые призмы также вариабельны и имеют пяти-, шести-, семигранное строение. Особенности формы и строения эмалевых призм без ДСТ отличается большим постоянством относительно группы без ДСТ. По форме аркообразные, полукруглые. Что касается количественных характеристик эмалевых призм статистическая значимость получена между группами ДСТ и без таковой по показателям размера эмалевой призмы как в горизонтальной (диапазон в группе без ДСТ от 5,32 до 6,21 мкм, а в группе с ДСТ от 3,25 до 4,56 мкм), так и вертикальной плоскостях (диапазон в группе без ДСТ от 5,14 до 6,23 микрон, а в группе с ДСТ от 3,46 до 4,86 мкм), у лиц с ДСТ в указанных плоскостях эмалевые призмы меньше ($p<0,05$). Отличия выявлены и по количеству эмалевых призм в единице объема (диапазон в группе без ДСТ 5,98 до 6,54 мкм, в группе с ДСТ от 3,32 до 4,87 мкм), при ДСТ в единице объема их больше за счет меньшего размера эмалевых призм ($p<0,05$). Статистическая значимость получена между группами ДСТ и без таковой по показателю расстояния между эмалевыми призмами (диапазон в группе без ДСТ от 0,65 до 0,32 наномкм, в группе с ДСТ от 4,24 до 1,55 наномкм), в группе с ДСТ расстояние больше ($p<0,05$). Имеются различия по величине оболочки эмалевой призмы (диапазон в группе без ДСТ от 0,31 до 0,07 наномкм, в группе с ДСТ от 2,43 до 0,12 наномкм), при ДСТ

величина больше относительно группы без ДСТ (p<0,05). **Вывод.** У лиц с ДСТ имеются нарушения минерализации и организации минеральных структур в единице объема. Это объясняется недостаточно плотной упаковкой эмалевых призм в единице объема, их хаотичным расположением и измененным органическим матриксом. Анатомосиловая микроскопия может использоваться при изучении нативных структур твердых тканей зубов для оценки органического и минерального матрикса и их взаимоотношений, которые могут явиться диагностическими критериями ДСТ. Она позволяет ввести дополнительные критерии морфологической диагностики ДСТ, основанной на количественной оценке органического и минерального матрикса эмали зубов.

* * *

Содержание матриксных металлопротеиназ и соотношение коллагенов I и III типов на различных стадиях репаративного процесса в пародонте

С.В. Кузнецова

ФГБУ ЦНИИС и ЧЛХ Минздрава России, Москва, Россия

Актуальность. Результат хирургического лечения пародонтита средне-тяжелой степени напрямую зависит от качества предварительно проведенной местной противовоспалительной терапии (МПВТ). Проведение хирургических вмешательств на фоне неполного устранения воспаления служит дополнительным источником травмы и снижает их эффективность. В последнее время большое внимание при изучении деструктивных процессов в пародонте уделяется матриксным металлопротеиназам (ММП), поскольку именно они играют значительную роль в протеолитической деградации экстрацеллюлярного матрикса соединительной ткани и в репаративном процессе, когда идет активное формирование зрелого коллагена I типа и незрелого коллагена III типа. **Цель исследования** — изучить активность ММП и соотношение коллагенов I и III типов на различных стадиях репаративного процесса в пародонте для оценки эффективности МПВТ при пародонтите среднетяжелой степени с хроническим и агрессивном течением. **Материал и методы.** Проведено клинико-лабораторное исследование с участием 65 человек (35 женщин и 30 мужчин) в возрасте от 18 до 65 лет, которые были разделены на три группы: 1-я группа — 30 пациентов с хроническим генерализованным пародонтитом среднетяжелой степени ($ХГП_{ср-т}$), 2-я группа — 20 пациентов с быстропрогрессирующим пародонтитом (БПП), 3-я группа (контроль) — 15 пациентов с интактным пародонтом. Забор биоптатов у пациентов с интактным пародонтом проводили однократно в области зубов подлежащих удалению по ортодонтическим показаниям, а у пациентов с $ХГП_{ср-т}$ и БПП проводили из пародонтальных карманов в области 2—4 зубов до лечения и после МПВТ. Изучение активности ММП проводили с помощью иммуногистохимического метода в соответствии со стандартным протоколом с использованием антител к белкам ММП-2 (Epitomics Rabbit Polyclonal, 1:100), ММП-8 (GeneTex Clonality Rabbit monoclonal, 1:100) и ММП-9 (Thermo SCIENTIFIC Rabbit Polyclonal, 1:100). Сравнительный анализ распределения коллагенов I и III типов проводили методом поляризационной микроскопии с использованием реактивов Picro Sirius Red Stain Kit, Connective tissue stain с последующим их изучением в поляризационном свете. Для количественной оценки результатов проводили морфометрические исследования в программе ImageJ 1.46 (Wayne Rasband, National Institute of Health, USA). При изучении цветных гистограмм считали соотношение красных (коллаген I типа) и зеленых (III типа) пикселей. Нормальность распределения данных оценивали по W-критерию Шапиро—Уолка. Статистическую обработку проводили в программе Statistica 10.0 в ОС Windows 7 с помощью t-критерия Стьюдента. **Результаты.** Экспрессия ММП-2 выявлялась в фибробластах во всех исследуемых группах. После МПВТ у пациентов с $ХГП_{ср-т}$ и БПП никаких изменений выявлено не было. У пациентов с $ХГП_{ср-т}$ и БПП экспрессия ММП-8 и ММП-9 до лечения определялась соответственно в нейтрофилах и макрофагах, после МПВТ в обеих группах их активность значительно снижалась. При исследовании образцов тканей в поляризационном свете до лечения соотношение коллагенов I и III у пациентов с $ХГП_{ср-т}$ составляло 1,36±0,04, после проведения МПВТ — 1,6±0,07 (p£0,001); при БПП до лечения — 0,43±0,05, после МПВТ — 1,23±0,29; при интактном пародонте — 1,97±0,27 (p£0,001). **Вывод.** Определение ММП-2 в фибробластах не является показательным, а определение таких ферментов, как ММП-8 и ММП-9, соответственно в нейтрофилах и макрофагах является признаком воспалительного процесса в тканях пародонта. При $ХГП_{ср-т}$ и БПП значения соотношения коллагенов I и III были достоверно ниже по сравнению с интактным пародонтом, а при БПП достоверно ниже, чем и при $ХГП_{ср-т}$. После проведения МПВТ значения соотношения коллагенов I/III у пациентов с $ХГП_{ср-т}$ приближаются к значениям интактного пародонта, а у пациентов с БПП выявляются изначально более серьезные нарушения в соединительной ткани, свидетельствующие о сложности течения данного процесса, что и отражают полученные результаты проведенной МПВТ.

* * *

Совершенствование методов диагностики и лечения очаговой деминерализации эмали зубов

Н.Е. Макарова

ФГБУ ЦНИИС и ЧЛХ Минздрава России, Москва, Россия

Актуальность. Современная концепция диагностики и лечения кариеса зубов предполагает как можно более раннее выявление очагов деминерализации или деструкции эмали и неинвазивное или малоинвазивное восстановление утраченных тканей. В связи с этим, разработка методов, обеспечивающих не только констатацию наличия процесса разрушения твердых тканей зубов, но и позволяющих оценить степень его воздействия в количественном эквиваленте, является актуальной проблемой терапевтической стоматологии. **Цель исследования** — повышение эффективности диагностики и лечения начальных форм кариеса зубов путем объективной оценки степени деминерализации эмали методом спектрофотометрии. **Материал и методы.** Степень деминерализации эмали зубов определяли, используя спектрофотометр VITA

EasyShade («VITA Zahnfabrik H. Rauter GmbH & Co», Germany), путем анализа следующих ее оптических параметров: светлота, насыщенность, цветовой тон и прозрачность. В качестве объекта исследования использовали 50 интактных, удаленных по ортодонтическим показаниям зубов. На высушенную вестибулярную (щечную) поверхность каждого зуба наносили 37% ортофосфорную кислоту с целью искусственного воссоздания ситуации очаговой деминерализации эмали. Измерения оптических параметров эмали спектрофотометром VITA EasyShade проводились через каждую минуту в течение 10 мин. Для создания объективной шкалы оценки степени деминерализации эмали с помощью сканирующего электронного микроскопа (СЭМ) LEO-1430 VP изучали глубину поражения удаленных зубов. В исследовании приняли участие 35 добровольцев в возрасте от 15 до 35 лет с диагнозом «очаговая деминерализация эмали зубов» и флюороз зубов. В зависимости от глубины поражения эмали процессом деминерализации были использованы 3 метода лечения, основанных на применении реминерализующих гелей GC Tooth Mousse, ROCS Medical Minerals, аппликаций фторидсодержащего препарата Профилак, а также метода инфильтрации ее структуры препаратом Icon. Статистическая обработка и проверка правильности полученных данных проводилась с помощью программы Microsoft Office Excel 2007. **Результаты.** При измерении спектрофотометром VITA Easyshade участка интактной эмали получен усредненный показатель светлоты эмали 79, выраженный в единицах измерения. После экспозиции 37% ортофосфорной кислоты на поверхности эмали в течение 1 мин показатель светлоты увеличивался в среднем на 3 единицы, а глубина поражения соответствовала 0,5 мм или 500 мкм. После 4-минутной экспозиции 37% ортофосфорной кислоты на эмали усредненный показатель светлоты был равен 83 единицам, что соответствует глубине поражения эмали в 1 мм или 1000 мкм. По истечению 6 мин кондиционирования эмали была достигнута эмалево-дентинная граница, где показатель светлоты был в диапазоне 84—84,5 единиц. В результате 10-минутного травления эмали глубина поражения ее составила 2 мм или 2000 мкм, а усредненный показатель светлоты был равен 85 единицам. Среднее значение светлоты пораженных кариесом участков эмали зуба превышало уровень этого показателя у здоровой эмали на 4,5 единицы. Показатель насыщенности (С) повышался, тогда как показатель цветового тона (Н) понижался по сравнению с исходными данными, но незначительно, что позволило использовать изменения показателя светлоты в качестве объективного критерия оценки степени деминерализации эмали. При анализе значений прозрачности эмали зубов, где ее показатели в независимости от длительности экспозиции кислоты стремились к 100 единицам, выявлено, что чувствительность выбранного метода заметно меньше, что позволило этот параметр исключить из данного исследования. При исследовании участков эмали зуба, пораженных флюорозом, клинические проявления которого требуют дифференциальной диагностики, показатели светлоты в среднем на 7,8 единиц были меньше исходного уровня. После проведенного лечения реминерализующими гелями была отмечена стабилизация процесса деминерализации эмали, основанная на показателях ее светлоты, замеренной до и после лечения. После проведения процедуры инфильтрации эмали препаратом Icon показатели светлоты (L) в среднем уменьшались на 2 единицы. **Вывод.** Созданная объективная шкала оценки степени (глубины) очаговой деминерализации эмали, основанная на усредненных числовых значениях параметров ее светлоты (L), может использоваться для диагностики кариеса эмали. Спектрофотометрический метод является объективным способом при дифференциальной диагностике очаговой деминерализации эмали и флюороза. Для стабилизации и уменьшения глубины очаговой деминерализации эмали зубов целесообразно отдавать предпочтение методу инфильтрации кариеса.

* * *

Оценка эффективности профилактики кариеса зубов у детей в регионе с развитой нефтехимической промышленностью

Р.З. Саматова

ФГБОУ ВО КазГМУ Минздрава России, Казань, Россия

Актуальность. У детей, проживающих в городе с развитой нефтехимической промышленностью, ухудшены показатели физического развития, выявляется более высокий уровень соматической и стоматологической заболеваемости: достоверно больше распространенность и интенсивность кариеса временных и постоянных зубов, гипоплазии зубов, болезней пародонта, аномалий прикуса, пороков развития челюстно-лицевой области, отмечается уменьшения скорости слюноотделения, pH ротовой жидкости, содержания кальция в ротовой жидкости (Н.С. Бабушкина, 2013; А.В. Резниченко, 2015 и др.). **Цель исследования** — повышение эффективности профилактики кариеса зубов у детей в регионе с развитой нефтехимической промышленностью. **Материал и методы**. Проведено стоматологическое обследование 96 детей в возрасте 7—8 лет в Нижнекамске (Республика Татарстан), у которых оценивалось Кпу и Кпу зубов, гигиенический индекс (ГИ) по Федорову—Володкиной (так как не у всех детей прорезались постоянные резцы), ТЭР-тест по шкале Аксамит; оценка микрокристализации слюны (МКС) по 5-балльной шкале. В зависимости от проводимых профилактических мероприятий дети были разделены на три группы. 1-я группа: 30 детей в школе 2 раза в день чистили зубы кальцийсодержащей зубной пастой и использовали ополаскиватель Жидкая Эмаль СПЛАТ в течение 1 мин, также однократно зубы были обработаны фторлаком. 2-я группа: 30 детей в школе 2 раза в день чистили зубы кальцийсодержащей зубной пастой и использовали ополаскиватель Жидкая Эмаль. 3-я группа: 36 детей — контрольная группа, чистили зубы дома под контролем родителей фторидсодержащей зубной настой. Во всех группах проводился урок гигиены. Данные вносились в таблицы Excel, обрабатывались с помощью программы Statistica 10, для оценки достоверности использовался *t*-критерий Стьюдента. **Результаты.** Распространенность кариеса зубов составила 96,87%, у 68,75% детей были поражены постоянные зубы, Кпу зубов составил 1,67±0,17, Кпу зубов — 5,0±0,29. Результаты профилактической программы были оценены через месяц. В 1-й группе ТЭР-тест в начале исследования был равен 49,33±4,07%, через — мес — 40,16±3,34% (p<0,001); тест МКС в начале месяца — 2,6±0,25, через 1 мес — 3,36±0,18

(p<0,05); ГИ по Федорову—Володкиной — 2,76±0,18, через месяц — 2,43±0,18 (p>0,05). Во 2-й группе ТЭР-тест в начале исследования был равен 37,0±2,79%, через месяц — 34,0±2,11% (p<0,05); тест МКС в начале месяца — 3,16±0,22, через 1 мес — 3,26±0,18 (p>0,05); ГИ — 2,63±0,16, через 1 мес — 2,36±0,19 (p>0,05). В 3-й группе ТЭР-тест в начале исследования был равен 49,72±3,68%, через 1 мес — 48,72±3,54% (p>0,05); тест МКС в начале 1 мес — 2,86±0,19, через 1 мес — 2,91±0,2 (p>0,05); ГИ — 2,89±0,13, через месяц — 2,55±0,13 (p>0,05). **Вывод.** Профилактические мероприятия в течение 1 мес, включающие в себя 2-кратную чистку зубов кальцийсодержащей зубной пастой, использование ополаскивателя Жидкая Эмаль СПЛАТ и однократное нанесение на зубы фторлака достоверно способствуют улучшению показателей ТЭР-теста и теста МКС.

* * *

Компьютерная капилляроскопия в диагностике микроциркуляторных нарушений при воспалительных заболеваниях пародонта

Т.Н. Смирнова

ФГБУ ЦНИИС и ЧЛХ Минздрава России, Москва, Россия

Актуальность. Микроциркуляторные нарушения в тканях пародонта возникают задолго до стадии клинических проявлений (А.И. Грудянов, 2009). Одним из наиболее современных методов диагностики капиллярного кровотока является компьютерная капилляроскопия (С.П. Рубникович, 2012). Благодаря высокой разрешающей способности оптической системы прибора возможно детальное изучение морфологии капилляров, плотности капиллярных сетей, а также скоростных характеристик микроциркуляции в ткани пародонта (Е.К. Кречина, Ф.Н. Мустафина, 2010; Ю.Л. Денисова, 2015). **Цель исследования** — выявить особенности состояния микроциркуляции в тканях десны в норме и при воспалительных заболеваниях пародонта методом компьютерной капилляроскопии. **Материал и методы**. В исследовании приняло участие 100 пациентов в возрасте от 20 до 45 лет с воспалительными заболеваниями пародонта. Все пациенты были разделены на 5 групп по 20 человек в каждой в зависимости от диагноза: 1-я группа — клинически интактный пародонт; 2-я группа — хронический катаральный гингивит; 3-я группа — хронический генерализованный пародонтит легкой степени тяжести; 4-я группа — хронический генерализованный пародонтит средней степени тяжести; 5-я группа — хронический генерализованный пародонтит тяжелой степени. Всем пациентам было проведено исследование микроциркуляции пародонта методом компьютерной капилляроскопии (КК 4-01-«ЦАВ», ЗАО Центр «Анализ веществ») по двум зонам с в 200 — увеличением кратным: в области маргинальной десны и переходной складки. По данным компьютерной капилляроскопии определяли морфологию капилляров, плотность капиллярной сети, диаметр сосудов микроциркуляторного русла, линейную и объемную скорости капиллярного кровотока. **Результаты исследования**. Установлено, что при хроническом катаральном гингивите воспалительные изменения локализуются в маргинальной части десны. Венулярные отделы капиллярных петель были расширены, их диаметр увеличивался на 10—15% по сравнению с клинически интактным пародонтом. Показатели линейной и объемной скоростей снижались на 7—10%. У пациентов в группе с хроническим генерализованным пародонтитом легкой степени тяжести в зоне маргинальной десны капиллярные петли приобретали извитость, были неравномерно расширены в венулярном отделе. В области переходной складки преобладали явления спазма прекапиллярных артериол, расширенность посткапиллярных венул. Скорость капиллярного кровотока была снижена на 15—17%. По мере усиления воспаленных процессов в пародонте изменения микроциркуляции становились более выраженными во всех зонах десны. Так, при хроническом генерализованном пародонтите средней степени тяжести в зоне маргинальной десны число функционирующих капилляров снижалось, было характерно наличие бессосудистых зон. В области переходной складки отмечались извитость капиллярных петель, спазм артериол и еще более выраженное расширение венул. Снижение скорости капиллярного кровотока составляло 25—30%. Наиболее выраженные нарушения микроциркуляции отмечались в группе пациентов с хроническим генерализованным пародонтитом тяжелой степени. В области маргинальной десны отмечалось большое количество бескапиллярных зон, единичные капилляры имели резко извитую структуру и меняли свою форму. Скорость капиллярного кровотока снижалась на 35—37%. **Вывод**. Степень микроциркуляторных расстройств в тканях пародонта коррелирует со степенью тяжести заболевания. По мере прогрессирования воспаления в тканях пародонта происходит снижение количества функционирующих капилляров, нарушается их морфология, сужается просвет микрососудов и замедляется скорость капиллярного кровотока.

* * *

Комплексное лечение мукозита, индуцированного химио- и радиотерапией у пациентов с онкологическими заболеваниями органов и тканей рта

К.В. Умарова

ФГБУ ЦНИИС и ЧЛХ Минздрава Росси, Москва, Россия

Актуальность. Широкое распространение в комплексном лечении онкологических заболеваний органов и тканей рта получила цитостатическая химиотерапия (ЦСХТ) в сочетании с лучевой терапией. Применение высоких доз цитостатиков, а также агрессивные режимы лучевого воздействия приводят к развитию мукозита — воспалительного процесса слизистой оболочки рта (СОР), что значительно ухудшает психоэмоциональный статус и качество жизни пациентов. **Цель исследования** — повышение эффективности комплексного лечения мукозита СОР, индуцированного химио- и радиотерапией, у больных с онкологией на основании результатов клинико-лабораторного обследования. **Материал и методы.** Для достижения поставленной цели в отделении заболеваний СОР ЦНИИС и ЧЛХ было проведено комплексное клинико-лабораторное обследование и лечение 12 пациентов после курса лучевой и химиотерапии по поводу рака слизистой оболочки рта и языка (4 женщины и 8 мужчин) 48—70 лет. Наблюдение за

пациентами проводилось в течение 1,5—2 лет. Всем больным проводили лабораторное обследование на состояние микрофлоры во рту, метод полимеразно-цепной реакции (ПЦР), изучались показатели мукозального иммунитета ротовой жидкости до и после лечения. Были определены показатели концентрации кателицидина (LL-37) и уровень бактерицидной активности ротовой жидкости. **Результаты.** Основными жалобами у пациентов с мукозитом рта были сухость, боль при приеме пищи, покраснение СОР и губ, чувство жжения и покалывания, налет на СОР. Клиническая картина у данной группы пациентов характеризовалась выраженной сухостью СОР и губ, гиперемией, отечностью, потерей блеска, наличием эрозий на СОР, покрытых фибринозным налетом, болезненных при дотрагивании, отсутствием нитевидных сосочков языка («лакированный язык») или обильным творожистым псевдомембранозным налетом. При микробиологическом исследовании у всех пациентов был выявлен дисбактериоз 3—4-й степени тяжести, что характеризовалось наличием патогенной монокультуры при резком снижении количества или полном отсутствии представителей нормальной (физиологической) микрофлоры. При ПЦР-диагностике были обнаружены вирус Эпштейна—Барр, цитомегаловирус, вирус папилломы человека общий, герпес-вирус I—II типа в сочетании с различными представителями патогенной флоры в высоком проценте случаев. При анализе иммунного статуса у пациентов отмечалось повышение уровня кателицидина (365,5±92,30 мкг/мл) и бактерицидной активности ротовой жидкости (67,5±5,56%) по сравнению с нормой, что свидетельствует о развитии вторичного иммунодефицитного состояния. На основании клинической картины и лабораторных данных исследования всем пациентам назначали антибактериальные и противокандидозные препараты общего действия: трихопол, флуконазол или дифлюкан. В качестве адъювантной терапии применяли полиоксидоний. В схему лечения были включены антисептические полоскания Асепта или Listerine, Mexidol dent в течение 20 и более дней; полоскание или туалет языка содовым раствором; эубиотики (Ацилакт, Бифилиз, Бифидум- и Лактобактерин, Нормофлорин-Б) в виде ротовых ванночек в течение 1,5 мес. Наряду с эубиотиками по показаниям назначали специфические бактериофаги (пиобактериофаг, стафилококковый, стрептококковый, протейный, клебсиеллезный, колипротейный) в виде ротовых ванночек 2—3 раза в день с последующим проглатыванием. При наличии во рту у пациентов эрозий и афт применяли аппликации кератопластическими мазями 2—3 раза в день в течение 14—21 дня. Длительность курса варьировала от четырех недель до двух месяцев. Критерием эффективности лечения данной группы пациентов были уменьшение или исчезновение болей, чувства жжения, дискомфорта и сухости во рту. Объективно отмечалось уменьшение или исчезновение клинических симптомов (гиперемия, налет, эпителизация эрозий). При лабораторном обследовании пациентов после лечения показатели микробиологического и иммунологического статуса приближались к нормальным значениям. Установлено, что срок ремиссии удлинялся, соответственно количество рецидивов в течение года уменьшалось до 1—2 раз в год, а также сокращались сроки перманентного течения заболевания. **Вывод.** Предлагаемая схема комплексного лечения пациентов с мукозитом СОР на фоне онкологии эффективна и может быть рекомендована к внедрению в практическое здравоохранение.

★ ★ ★

Методы удаления имплантатов, утративших функциональную ценность, и их травматичность

Т.М. Багиров

ФГБУ ЦНИИС и ЧЛХ Минздрава России, Москва, Россия

Актуальность. Дентальная имплантация как метод восстановления целости зубных рядов, доказала свою высокую эффективность. Несмотря на значительный процент приживаемости и выживаемости имплантатов через 5—10 лет функционирования, число осложнений за последние годы увеличилось. По оценке специалистов во всем мире ежегодно устанавливается около 2 млн имплантатов и каждый год удаляется 200 —250 тыс. **Цель исследования** — оптимизация хирургического метода удаления дентальных имплантатов, утративших функциональную ценность. **Материал и методы.** Проведено удаление 39 имплантатов у 20 пациентов (6 мужчин, 14 женщин) в возрасте от 34 до 74 лет. Показаниями к удалению имплантатов были: периимплантит (*n*=25), перелом имплантата (*n*=10), перелом центрального винта (*n*=3), неправильное положение имплантата (*n*=1). Из 39 удаленных имплантатов 31 был установлен в жевательной области. При удалении использовали следующие методы: пьезохирургический аппарат-элеватор-щипцы (*n*=27); бор-элеватор-щипцы (*n*=5); инструменты с обратным усилием (динамометрический ключ с максимальным торком 450 Нсм, винт с обратной резьбой, ключ) (*n*=4), трепан (*n*=1), элеватор—щипцы (*n*=1); были использованы все методы (*n*=1). **Результаты.** После удаления имплантата методами: пьезохирургический аппарат-элеватор-щипцы, бор-элеватор-щипцы, трепан, элеватор-щипцы образуется значительный дефект мягких и костных тканей, во всех случаях отмечается послеоперационный отек. Пациенты отмечали пик интенсивных болей в первые 3 сут после операции (5—6 баллов согласно шкале ВАШ), пока не сформировался плотный фибриновый слой, защищающий рану. Соответственно пациенты отмечали наибольшую потребность в обезболивающих препаратах. Это обусловлено тем, что во всех случаях была необходимость в откидывании полнослойного лоскута и препарировании костной ткани. И, наоборот, там где имплантаты удалялись инструментами с обратным усилием, отсутствовала необходимость в формировании полнослойного лоскута и работы с костной тканью. Болевые ощущения в этой группе оказались незначительными (0—1 балл согласно шкале ВАШ), не было потребности в приеме обезболивающих препаратов. У пациентов отсутствовал послеоперационный отек. **Вывод**. Применение инструментов с обратным усилием для удаления имплантатов обеспечивает наименьшую травматичность, прогнозируемый результат, низкую степень травмы окружающих тканей по сравнению с другими методами, может быть рекомендовано для широкой стоматологической практики.

* * *

Применение аутологичного комплекса иммунопептидов при хирургическом лечении воспалительно-деструктивных поражений пародонта

Р.А. Балыкин

ФГБУ ЦНИИС и ЧЛХ Минздрава России, Москва, Россия

Актуальность. Перспективным методом лечения воспалительно-деструктивных поражений пародонта является применение аутологичных иммунопептидов (цитокинов, дефензинов, факторов роста). Они способствуют процессу репарации, влияют на клеточную активность и пролиферацию. Важную роль отводят активации факторов врожденного иммунитета — Toll-подобных рецепторов (TLR2, TLR4). Возможность влияния на экспрессию генов *TLR2* и *TLR4* активно изучается. Регуляция их экспрессии может стать одним из методов лечения пародонтита (Q. Lu и соавт., 2009; J. Lin и соавт., 2014; S. Park и соавт., 2014; I. Savitri и соавт., 2015). **Цель исследования** — изучение роли низкомолекулярных пептидов иммунной системы в развитии пародонтита и возможности повышения эффективности его лечения путем применения аутологичного комплекса иммунопептидов (АКИ). **Материал и методы.** Обследованы 35 больных пародонтитом со средней степенью тяжести до и после лечения в динамике до 6 мес. Перед хирургической операцией у пациента проводился забор 10 мл венозной крови из локтевой вены. Согласно технологии, разработанной на кафедре иммунологии ФГБОУ ВО РНИМУ им. Н.И. Пирогова, утвержденной и разрешенной к применению Федеральной службой по надзору в сфере здравоохранения и социального развития (ФС№2011/212 от 28.07.11), из культур лейкоцитов пациентов получали 5 мл АКИ, содержащего цитокины и противомикробные пептиды (ФНОα, $ТФР_{β-1}$, α-дефензин-HNP). Во время операции АКИ использовали для орошения костного ложа перед наложением швов. Исследование показателей врожденного иммунитета включало определение уровня экспрессии генов Toll-подобного рецептора (TLR4) и β-дефензина (HBD-3) эпителиальными клетками слизистой оболочки пародонта методом полимеразной цепной реакции в реальном времени (ПЦР в РВ). Определение уровня экспрессии исследуемых генов проводилось относительно экспрессии гена *GAP* в виде десятичного логарифма от числа копий соответствующего гена. Исследование экспрессии гена *TLR4* относительно 10^6 копий гена *GAP*, а HBD — 3 относительно 10^3 копий гена *GAP*. Концентрацию цитокина $ТФР_{β-1}$ в десневой жидкости определяли с помощью иммуноферментного анализа. Результаты выражали в медиане и процентилях (25-й—75-й). Для оценки достоверности различий применяли непараметрические критерии Вилкоксона и Манна—Уитни. **Результаты.** При пародонтите выявлена высокая экспрессия генов *TLR4* и *HBD-3* в эпителиальных клетках пародонта и уровень цитокина $ТФР_{β-1}$ локально в области воспаления, что свидетельствует об активации факторов врожденного иммунитета. Проведение подготовительных мероприятий перед хирургическим лечением нормализовало показатели экспрессии генов *TLR4* и

HBD-3 в эпителиальных клетках и уровень цитокина $ТФР_{β-1}$ в десневой жидкости в обеих группах. В основной группе хирургическое лечение с применением АКИ сокращало сроки достижения лечебного эффекта, заключающегося в более быстрой репарации тканей пародонта, а также влияло на показатели врожденного иммунитета. До лечения показатели в сравниваемых группах не отличались. В основной группе экспрессия генов *TLR4* и *HBD-3* была равна 12 540 и 5 927 копий генов, уровень $ТФР_{β-1}$ был равен 535 пг/мл, в группе сравнения — 14 405 и 6 396 копий генов, уровень $ТФР_{β-1}$ — 526 пг/мл (у здоровых лиц экспрессия генов *TLR4* и *HBD-3* — равна 11 505 и 2614 копий генов, уровень $ТФР_{b-1}$ — 469 пг/мл). В течение 1-го месяца уровень экспрессии генов *TLR4* снижался в основной группе в 9 раз, в группе сравнения — в 2 раза по сравнению с исходными показателями. Экспрессия гена *HBD-3* снижалась в 2 раза в обеих исследуемых группах. В сроки 3 и 6 мес в основной группе экспрессия генов *TLR4* и *HBD-3* повышалась, но в меньшей степени, чем в группе сравнения, что является хорошим прогностическим признаком. В основной группе экспрессия генов *TLR4* была 5860 и 8728 копий генов, а *HBD-3*—4713 и 3732. В группе сравнения экспрессия генов *TLR4* была 17 901 и 15 625 копий генов, а *HBD-3* 6641 и 4826. Ранняя эпителизация слизистой оболочки в основной группе объясняется действием $ТФР_{b-1}$, одного из цитокинов, регулирующих процессы репарации. Его уровень в десневой жидкости в сравниваемых группах достоверно отличался. В основной группе в течение 1-го месяца концентрация $ТФР_{β-1}$ не менялась по сравнению с исходной (535 и 699 пг/мл соответственно) в сроки 3 мес. Отмечалась стимуляция выработки $ТФР_{β-1}$ в 6 раз (3 273 пг/мл), а в 6 мес значительное повышение этого показателя (24 921 пг/мл). В группе сравнения уровень $ТФР_{β-1}$ в течение 1-го месяца снизился в 3 раза по сравнению с исходным, а в сроки 3—6 мес был в пределах нормальных значений (526 пг/мл исходно, 183, 549 и 454 пг/мл соответственно). **Вывод.** Применение при хирургическом лечении пародонтита аутологичного комплекса иммунопептидов (цитокинов и противомикробных пептидов), полученных из крови больного, приводит к высокому клиническому эффекту, а также положительно влияет на факторы врожденного иммунитета и процессы репарации тканей пародонта.

* * *

Применение гидроколлоидной раневой повязки Granuflex при хирургическом лечении веррукозной лейкоплакии слизистой оболочки рта

А.А. Безруков

ФГБУ ЦНИИС и ЧЛХ Минздрава России, Москва, Россия

Актуальность. Веррукозная лейкоплакия является одним из предраковых заболеваний, при лечении которого основным методом является хирургический. Это заболевание отличается наличием гипер- и паракератоза слизистой оболочки рта на всю глубину до базального слоя, в связи с чем оно часто рецидивирует. Очаги гиперкератоза на слизистой щек и боковой поверхности языка имеют неправильную форму с нечеткими границами и занимают обширные участки. Основными проблемами, стоящими перед хирургами при лечении пациентов с обширными очагами гиперкератоза, являются максимально возможное иссечение очага поражения в пределах здоровых тканей и предотвращение деформации языка и формирования рубцов, ограничивающих открывание рта и движения языка. В связи с этим актуальным является вопрос о закрытии раневой поверхности с использованием повязки, под которой бы проходило заживление раны. Одним из перспективных материалов для закрытия послеоперационного дефекта является гидроколлоидная раневая повязка Granuflex. Преимуществом данной повязки является возможность выкраивания по форме дефекта, фиксации к краям дефекта швами и ее стоимость. **Цель исследования** — изучить и оценить результаты хирургического вмешательства при лечении веррукозной лейкоплакии слизистой оболочки рта с применением гидроколлоидной раневой повязки. **Материал и методы.** Обследованы и прооперированы 24 пациента с веррукозной формой лейкоплакии слизистой оболочки рта с обширными очагами гиперкератоза на щеках и языке, в том числе не указано, сколько женщин обследовано, в том числе в оригинале! (67%) женщин от 27 до 87 лет и 8 (33%) мужчин от 26 до 68 лет. У 12 (50%) пациентов обширные очаги гиперкератоза были локализованы на слизистой оболочке языка и у 12 (50%) — на слизистой оболочке щек. Всем пациентам была осуществлена фиксация раневой повязки Granuflex («Conva Tech», США). Осмотр проводился через сутки, 7 сут, 3 и 6 мес после операции. Проведена статистическая обработка результатов исследования в программе Microsoft Office Excel 2007. **Результаты.** При осмотре через сутки отмечалось плотное прилипание повязки к поверхности раны, явления отека мягких тканей. Через 7 сут рана выполнена грануляциями, эпителизация происходила с краев раны. Через 3 мес на месте оперативного вмешательства визуализировалась слизистая оболочка с незначительным уплотнением, ограничения открывания рта и подвижности языка не наблюдалось. При осмотре через 6 мес отмечалась полная эпителизация раневого дефекта без образования рубцово-измененной ткани, восстановлены вид и консистенция мягких тканей, подвижность языка и открывание рта были сохранены в полном объеме, что можно считать успешным результатом операции. Все пациенты (100%) отмечали комфортный послеоперационный период, почти полное отсутствие болевых ощущений. Через 6 мес только у 1 (4%) пациента был отмечен рецидив заболевания на языке, у 23 (96%) рецидивов не выявлено. **Вывод.** В связи с обширной локализацией очагов гиперкератоза на слизистой оболочке рта необходимо создать условия для заживления послеоперационной раны без натяжения тканей и без образования рубцов. В связи с этим применение гидроколлоидной раневой повязки Granuflex («Conva Tech», США) представляется эффективным способом закрытия дефекта.

* * *

Обоснование метода низкоинтенсивной микроволновой терапии на хирургическом этапе внутрикостной дентальной имплантации

О.И. Бобровницкий

ФГБУ ЦНИИС и ЧЛХ Минздрава России, Москва, Россия

Актуальность. В последние годы все большее внимание исследователей привлекают немедикаментозные ме-

тоды лечения. Продолжает оставаться актуальным и значимым поиск и разработка новых эффективных физиотерапевтических методов. Одним из таких является метод, основанный на возбуждении резонансно-волнового состояния водосодержащих сред внешним низкоинтенсивным электромагнитным излучением. Имеются данные о его применении при комплексном лечении заболеваний ЛОР-органов и при наличии патологии других органов и систем. Однако исследования в стоматологии носят единичный характер. **Цель исследования** — изучить возможности применения метода низкоинтенсивной микроволновой терапии после хирургического этапа внутрикостной дентальной имплантации для повышения ее эффективности. **Материал и методы.** В соответствии с критериями включения в клиническое исследование было проведено клинико-функциональное обследование 60 пациентов (52 женщины и 8 мужчин) в возрасте от 18 до 69 лет, которым была проведена операция внутрикостной дентальной имплантации, распределеных на три группы: 1-я группа — 20 человек, которым в послео-перационном периоде назначали прием антибиотиков (флемоксинсолютаб 500 мг 2 раза в день, 5 дней); 2-я группа — 20 человек, которым назначали прием антибиотиков и проводили низкоинтенсивную микроволновую терапию; 3-я группа — 20 человек, которым в послеоперационном периоде назначали низкоинтенсивную микроволновую терапию. Низкоинтенсивная микроволновая терапия проводилась с помощью прибора Акватон (ООО «Телемак», Саратов), излучаемая плотность потока мощности 0,05 мкВт/см^2, процедура 10 мин, 2 процедуры в день. Курс составил 7 дней. Для исследования состояния микроциркуляции в слизистой альвеолярного гребня в области имплантатов использован метод лазерной допплеровской флоуметрии (ЛДФ) с помощью прибора ЛАКК-М (НПП «Лазма», Россия). Состояние микроциркуляции оценивали по показателю микроциркуляции (М), характеризующему уровень тканевого кровотока; параметру — σ, определяющему колебания потока эритроцитов (В.И. Козлов, 1998). Динамическое наблюдение пациентов проводили до, после операции, на 3, 5, 7 и 14-е сутки, через 1 и 3 мес. Статистическая обработка результатов проводилась с использованием программ Numbers и Pages. **Результаты.** В зависимости от вида послеоперационных назначений после операции внутрикостной дентальной имплантации клинически были выявлены различия в сроках заживления послеоперационных ран. У пациентов контрольной группы эпителизация наступала на 14-е сутки после операции, в то время как у пациентов 2-й и 3-й группы эпителизация отмечалась через 7 сут. По данным ЛДФ при применении антибактериальной терапии отмечались наиболее выраженные микроциркуляторные изменения в тканях десны, сопровождающиеся увеличением интенсивности кровотока на 3-й день (на 43%), что характеризовало развитие гиперемии в микроциркуляторном русле, которая купировалась через 14 дней. После курса низкоинтенсивной микроволновой терапии (3-я группа) после операции дентальной имплантации заживлений сопровождалось менее выраженными микрогемодинамическими сдвигами (σ>31,7%), что характеризовало менее выраженную гиперемию в микроциркуляторном русле, которая купировалась в более короткие сроки — через 7 дней. Во 2-й группе после операции в слизистой альвеолярного гребня отмечалось усиление интенсивности кровотока (в 2,5 раза), что купировалось также довольно быстро — через 7 дней. **Вывод.** Низкоинтенсивная микроволновая терапия является эффективным методом послеоперационной реабилитации, а также может использоваться как альтернатива антибактериальной терапии.

* * *

Сравнительная оценка синтетических и ксеногенных остеопластических материалов для сохранения параметров альвеолярной кости челюстей перед дентальной имплантацией

А.М. Ершова

ФГБОУ ВО «Первый МГМУ им. И.М. Сеченова» Минздрава России, Москва, Россия

Актуальность. В последние десятилетия наиболее распространенным методом лечения частичного/полного отсутствия зубов является применение в качестве опоры для будущих ортопедических конструкций дентальных имплантатов. Недостаточность объема костной ткани в области планируемого лечения является актуальной проблемой современной имплантологии (А.А. Никитин и соавт., 2011; F. Inchingolo и соавт., 2010). **Цель исследования** — повышение эффективности лечения пациентов с частичным/полным отсутствием зубов, нуждающихся в костнопластических операциях, путем применения синтетических и ксеногенных остеопластических материалов перед дентальной имплантацией. **Материал и методы.** В исследование вошли 32 пациента (17 мужчин, 15 женщин) в возрасте от 21 года до 65 лет, которым была проведена операция удаления зуба и аугментация лунки остеопластическим материалом. Пациенты были распределены на две группы: в 1-й группе (10 мужчин, 8 женщин) после операции удаления зуба применяли синтетический остеопластический материал Matri™BONE, во 2-й группе (7 мужчин, 7 женщин) лунку заполняли ксеногенным остеопластическим материалом Bio-Oss. Компьютерную томографию на аппарате Galileos («Sirona», Германия) проводили для оценки состояния костных структур и параметров альвеолярного отростка/части челюсти перед проведением оперативного вмешательства, а также через 6 мес для оценки качества полученного остеорегенерата, параметров альвеолярного гребня, по данным которой планировали установку дентальных имплантатов. Определение плотности костной ткани и параметров альвеолярного отростка/части челюсти проводили при помощи программного обеспечения Sidexis («Sirona», Германия). На этапе установки дентального имплантата проводили забор материала для гистологического исследования. **Результаты.** Послеоперационный период у всех пациентов протекал благоприятно. По данным серии компьютерных томограмм, через 6 мес после проведенной аугментации у пациентов 1-й группы было отмечено удовлетворительное состояние остеорегенерата однородной структуры, гранулы материала плотно прилегали к стенкам лунки удаленного зуба, отмечалось наличие незначительного количества плотных участков внутри лунки (остатки нерезорбированных гранул костно-пластического материала). Средняя плотность новообразованной костной ткани составила 1490±448 усл. ед., ширина альвеолярного отрост-

ка в течение послеоперационного периода уменьшилась на 19% от первоначальной ширины. У пациентов 2-й группы также было отмечено плотное прилегание к стенкам лунки удаленного зуба и однородная структура остеорегенерата. Границы лунок удаленных зубов четко прослеживались по данным лучевых методов исследования. Плотность новообразованного остеорегенерата в среднем составила 1850±370 усл. ед., ширина альвеолярного отростка в течение послеоперационного периода уменьшилась на 18% от первоначальной ширины. По данным гистологического исследования трепанобиоптатов костной ткани, полученных у пациентов 1-й группы, отмечалось формирование новообразованной губчатой кости в основном по краям биоптата, костная ткань занимала от $^1/_4$ до $^1/_3$ площади среза; в центре биоптата костное формирование отсутствовало, в основном оставался имплантированный материал. У пациентов 2-й группы часть площади среза (около 30%) была занята незрелой костной тканью губчатого строения, местами между трабекулами врастала относительно зрелая соединительная ткань, остальной объем дефекта заполнялся элементами костно-пластического материала. **Вывод.** Сравнительный анализ применения синтетических и ксеногенных остеопластических материалов после удаления зуба с целью сохранения параметров альвеолярного отростка/части челюсти показал практически одинаковые результаты подготовки к дентальной имплантации.

* * *

Оптимизация хирургического доступа на молярах нижней челюсти

З.М. Степанян

ФГБУ ЦНИИС и ЧЛХ Минздрава России, Москва, Россия

Актуальность. На сегодняшний день существует большое количество методик оперативных вмешательств, позволяющих избежать удаления зубов при хронических процессах в периодонте. Однако хирургическая ревизия в области многокорневых зубов влечет за собой утрату кости в зоне оперативного вмешательства, увеличивает риск повреждения сосудисто-нервного пучка и сроки лечения пациентов. В связи с этим поиск новых методик для оптимизации лечения является актуальной задачей. **Цель исследования** — усовершенствование хирургического доступа в области моляров нижней челюсти с целью снижения хирургической травмы. **Материал и методы.** Проведено обследование и хирургическое вмешательство у 21 пациента с диагнозами: хронический апикальный периодонтит, корневая киста. Пациенты были разделены на две группы исследования: в 1-й группе (n=11) использовали метод с наименее травматичным доступом, предусматривающий формирование костного блока при помощи пьезохирургического аппарата с последующей его установлением на место. Особенностью данной методики является конвергенция углов при препарировании кости в направлении удаляемого объекта, что облегчает отделение костного фрагмента и его адаптацию при реплантации. Критерием включения пациентов в данную группу являлось наличие плотной компактной пластинки тела нижней челюсти в области моляров. Во 2-й группе (n=10) доступ к апикальной части корней проводили традиционным методом. Режим и рекомендации пациентам после оперативного вмешательства были одинаковыми в обеих группах. Швы снимали на 7-е сутки. Клиническая оценка течения раннего послеоперационного периода проводилась по следующим критериям: степень выраженности болевого синдрома при помощи визуальной аналоговой шкалы (ВАШ) на 3-й и 7-й дни после оперативного вмешательства; наличие и степень гиперемии слизистой оболочки маргинальной десны; выраженность отека; расхождение швов. Для оценки ближайших и отдаленных результатов хирургического лечения клинические и рентгенологические (прицельная внутриротовая рентгенография на интраоральном аппарате HelioDent Plus Sirona с рентгеновским визиографом XIOS Plus USB производства «СИРОНА Дентал Системс Гмбх», Германия, SIRONA Dental Systems GmbH, Fabrikstrasse 31, D-64625 Bensheim, Germany) исследования проводились до операции, непосредственно на 1, 3, 7-е сутки после нее, через 6 и 12 мес после хирургического вмешательства. У пациентов обеих групп определяли денситометрическую плотность кости до операции, через 6 и 12 мес после оперативного вмешательства. **Результаты.** После создания доступа к апикальной части моляров нижней челюсти по традиционной методике отмечался значительный дефект кости, что свидетельствует о наиболее длительном процессе регенерации в зоне оперативного вмешательства. Наиболее интенсивные боли пациенты контрольной группы отмечали в первые 3 сут после операции (диапазон 5—6 баллов). Именно в этой группе отмечалась частая потребность в обезболивающих препаратах. Степень выраженности отека в данной группе значительно преобладала над исследуемой. Болевой синдром у пациентов 1-й группы отмечался в день проведенной операции и на следующий день (диапазон 3—4 балла). Анализ прицельной внутриротовой радиовизиографии в контрольной группе — 108±5 ед., что свидетельствует о восстановлении кости в зоне операции, но сниженной ее плотности. В исследуемой группе — 137±5, что доказывает полную васкуляризацию костного блока и незначительное снижение плотности кости после оперативного вмешательства. Согласно результатам исследования, у больных в 1-группе отмечался наиболее благоприятный послеоперационный период. В раннем и отдаленном послеоперационном периоде значительных осложнений у пациентов не наблюдалось. **Вывод.** Внедрение в клиническую практику усовершенствованного метода оперативного доступа к апикальной части корней моляров нижней челюсти позволяет значительно снизить риски послеоперационных осложнений, сократить сроки лечения и интенсивность послеоперационной боли.

★ ★ ★

Реконструктивная отопластика с использованием трехкомпонентного метода формирования каркаса ушной раковины карвинг-техникой

Г.В. Асирова

ФГБУ ЦНИИС и ЧЛХ Минздрава России, Москва, Россия

Актуальность. Дефекты и деформации ушных раковин врожденной и приобретенной этиологии являются распространенной проблемой, которая растет с каждым годом. Она сохраняет свою актуальность, несмотря на многовековую историю развития и наличие альтернативных и эффективных методов формирования ушной раковины. В реконструкции ушных раковин основным вопросом остается отсутствие выверенного научно-обоснованного подхода к предоперационному планированию, что могло бы дать хирургам уверенность в выборе той или иной методики в каждом конкретном случае, и, следовательно, повысило бы эффективность хирургического лечения пациентов с дефектами и деформациями ушных раковин. **Цель исследования** — повысить эффективность хирургического лечения пациентов с дефектами и деформациями ушных раковин за счет применения 3-компонентного метода формирования каркаса ушной раковины карвинг-техникой. **Материал и методы.** Выполнено 70 операций по формированию ушной раковины с использованием аутотрансплантатов из реберного хряща. Пациенты были разделены на 3 группы по этиологическому фактору: пациенты с интактной микротией (n=22), с микротией после реконструктивных операций (n=9), с приобретенной патологией ушных раковин (n=9). В качестве предоперационной подготовки был разработан комплекс диагностических методов исследования: клинико-лабораторное обследование, УЗИ, ЛДФ кожных покровов реципиентной области, КТ органов грудной клетки. На основе полученных объективных данных о состоянии реципиентной и донорской зон принималось решение об объеме и тактике хирургического лечения по устранению дефектов и деформаций ушных раковин при помощи аутореберного хрящевого каркаса в 1 или 2 этапа (с применением височно-теменного фасциального лоскута и без). При наличии выраженных рубцовых изменений реципиентной области, низкого уровня микрогемодинамики кожи и жизнеспособной височно-теменной фасции реконструкция ушной раковины проводилась с использованием фасциального лоскута в один этап. **Результаты.** Проведенное лечение дало хорошие результаты у 33 (82,5%) пациентов — при достижении выраженных контуров всех элементов каркаса ушной раковины, первичном заживлении ран. Удовлетворительные результаты получены в 3 (7,5%) случаях, наблюдались развитие субкомпенсации кровоснабжения кожных лоскутов с последующим вторичным заживлением и, следовательно, рубцовые изменения и неполная рельефность каркаса ушной раковины. Неудовлетворительные результаты наблюдались у 4 (10%) пациентов, когда развился частичный некроз кожных лоскутов, вызывающий развитие дефекта, для устранения которого применялся кожный лоскут из прилегающих участков. **Вывод.** Разработанный комплекс предоперационного обследования пациентов с дефектами и деформациями различной этиологии позволяет объективно оценить состояние как реципиентной зоны, так и донорской, что помогает оптимизировать планирование хирургического лечения для достижения стабильных хороших результатов реконструктивной отопластики.

* * *

Применение навигационных систем при устранении посттравматических дефектов и деформаций

А.М. Гусаров

ФГАОУ ВО РУДН Минобрнауки России, Москва, Россия

Актуальность. В настоящее время устранение приобретенных дефектов и деформаций челюстно-лицевой области является актуальной проблемой современной челюстно-лицевой хирургии (П.Н. Митрошенков, 2010; M. Ehrenfeld, P. Manson, J. Prein, 2012). Сложная пространственно-геометрическая конфигурация данной области требует тщательного планирования оперативного вмешательства с возможностью интраоперационного контроля положения костных фрагментов и реконструктивных имплантатов. В настоящее время с этой целью в челюстно-лицевой хирургии используются навигационные системы. **Цель исследования** — провести сравнительный анализ возможностей интраоперационных навигационных систем, основанных на оптическом и электромагнитном принципе работы, при оперативном лечении пациентов с посттравматическими дефектами и деформациями челюстно-лицевой области. **Материал и методы.** Прооперировано 26 пациентов с посттравматическими дефектами и деформациями челюстно-лицевой области в возрасте от 14 до 35 лет. При этом для предоперационного планирования и интраоперационного контроля у 14 пациентов использовалась электромагнитная навигационная система Stealth Station S7 (США), в 12 клинических случаях — оптическая навигационная система BrainLab 18070 Kick (Германия). Всем пациентам на этапе предоперационной подготовки выполнялось МСКТ лицевого отдела черепа. Полученные данные обрабатывались в навигационной станции с созданием виртуальной модели перемещения костных фрагментов и позиционирования реконструктивных имплантатов. Процесс регистрации пациента с использованием навигационной системы Stealth Station S7 осуществлялся контактным методом путем установки поинтера на определенные реперные точки головы пациента и составлял в среднем 60—95 с. При использовании навигационной системы BrainLab 18070 Kick регистрация проводилась бесконтактным методом с применением лазерного указателя и регистрирующей оптической стойки. Время регистрации составляло в среднем 35 с. После проведения регистрации пациента проводилось хирургическое вмешательство, под интраоперацион-

ным контролем положения реперных точек на остеотомированных костных фрагментах и реконструктивных имплантатах относительно точек, позиционируемых на виртуальной 3D-модели. При полном совпадении положения реперных точек на виртуальной модели и непосредственно в операционной ране проводилась окончательная фиксация фрагментов. С целью послеоперационного контроля всем пациентам выполнялось МСКТ лицевого отдела черепа. **Результаты.** Анализ данных контрольных МСКТ показал полное соответствие позиционирования остеотомированных структур и имплантатов виртуальной предоперационной модели. При этом погрешность положения реперных точек составила в среднем не более 0,1—0,3 мм, что обусловливалось, по нашему мнению, искажениями визуализации данных МСКТ, являющимися следствием предельных значений шага сканирования компьютерного томографа. Данные показатели существенно не влияли на соотношение эстетических пропорций лица и функцию поврежденных анатомических образований. Использование на этапе планирования навигационной системы BrainLab 18070 Kick было предпочтительным, так как позволяло применять функцию «зеркального» отображения неповрежденной половины лицевого скелета на деформированную, что значительно повышало качество реконструкции в области дефекта. Одним из преимуществ программного обеспечения системы BrainLab 18070 Kick являлась возможность создания виртуальной STL-модели для последующего изготовления индивидуальных реконструктивных имплантатов. Планирование на станции Stealth Station S7, как правило, подразумевало произвольную установку реперных точек в зоне реконструкции на основании только визуальной ориентации зоны построения относительно неповрежденной области черепа. **Вывод.** Интраоперационное применение навигационных систем в значительной степени увеличивает точность выполнения хирургических вмешательств, что, в свою очередь улучшает функциональный и эстетический результаты лечения. На этапе предоперационного планирования программное обеспечение оптических навигационных систем обладает большим набором функций, включая возможность построения зеркальных изображений, что позволяет создать более точную виртуальную модель. На интраоперационном этапе оптические системы имеют более простую и эффективную, по сравнению с электромагнитными процедуру бесконтактной регистрации головы пациента.

* * *

Психоэмоциональное состояние пациентов с деформациями носа как критерий эффективности ринопластики

М.В. Качмазова

ФГБУ ЦНИИС и ЧЛХ Минздрава России, Москва, Россия

Актуальность. Ринопластика является одной из самых распространенных операций в пластической и реконструктивной хирургии лица. Во многих случаях стресс, связанный с перенесенной травмой и стойкими переменами внешности, приводит к социальной дезадаптации пациента. Разработка объективных критериев оценки удовлетворенности пациента результатом оказанной медицинской помощи и изменением качества жизни позволит оценить его субъективное восприятие ситуации, ожидаемые им результаты и дальнейшую социальную адаптацию в обществе, а также может быть использована для отбора оптимальных методов хирургического лечения. **Цель исследования** — повысить эффективность диагностики и лечения пациентов с деформациями носа различной этиологии. **Материалы и методы.** Проведено комплексное обследование и лечение 65 пациентов в возрасте от 18 лет до 50 лет с деформациями носа различной этиологии. Предоперационные методы определения функциональной и эстетической составляющих деформации носа: фотометрия лица (выявление степени асимметрии отдельных субъединиц носа), МСКТ (в том числе построение 3D-изображения), передняя активная и акустическая ринометрии, трехуровневая система диагностики самооценки и психоэмоциональных расстройств. **Результаты.** У всех пациентов получен хороший эстетический результат. Подтвержден и функциональный результат данными ринометрии через 6 мес. С целью коррекции психоэмоционального состояния пациента была применена трехуровневая система диагностики самооценки и психоэмоциональных расстройств, которая показала, что 58,5% пациентов находились в более адаптированном состоянии на момент обследования. Текущее снижение психоэмоционального состояния, при наибольшей степени выраженности невротизации, отмечали у 41,6% пациентов. Через 6 мес после проведенного нами комплексного лечения пациенты вновь проходили диагностику самооценки и психоэмоциональных расстройств, в результате которых выявлено, что уровень невротизации снизился на 78%, что составило 90,9% пациентов с более адаптированным состоянием. **Вывод.** Разработанная схема предоперационной подготовки позволяет определить оптимальную тактику и объем оперативного вмешательства, а также улучшить и оценить отдаленные результаты хирургического лечения пациентов с учетом диагностики психоэмоциональных расстройств и применяемой оперативной методики. Она позволяет также своевременно выявлять имеющиеся у пациента расстройства, привлекать к лечению необходимых специалистов и составлять рекомендации при выписке, направленные не только на улучшение функционального и эстетического, но и психологического состояния пациента.

* * *

Тканевая реакция мягких тканей на сетчатые имплантаты, используемые для устранения птоза при параличе мимической мускулатуры

В.Э. Кобазев

ФГБУ ЦНИИС и ЧЛХ Минздрава России, Москва, Россия

Актуальность. Применение новых пластических материалов в челюстно-лицевой и пластической хирургии или заимствование давно известных материалов из других хирургических специальностей требует дополнительного изучения. Обусловлено это сложностью рельефа челюстно-лицевой области, мимической активностью, особенностью расположения важных анатомических структур, что, безусловно, должно влиять на окончательный выбор пластического материала. **Цель исследования** — изучение

тканевой реакции мягких тканей на сетчатые имплантаты в модели малого лабораторного животного, используемые в реконструктивной челюстно-лицевой хирургии для устранения птоза мягких тканей лица при параличе мимической мускулатуры. **Материал и методы.** В качестве изучаемых пластических материалов были выбраны: титансодержащий сетчатый имплантат для армирующей пластики мягких тканей (на основе никелида титана), самофиксирующийся полурассасывающийся сетчатый имплантат (на основе полипропилена и полимолочной кислоты) и полипропиленовый сетчатый имплантат. Биологическая модель — 90 нелинейных крыс — самцы массой 160—190 г (84 — эксперимент, 6 — ветеринарный контроль). Три экспериментальные группы, в каждую из которых было включено по 28 биообъектов. Выведение из эксперимента осуществлялось на 7, 14, 30 и 60-е сутки. Полученные препараты изучались макро- и микроскопически. **Результаты.** Макроскопически полученные препараты представлены блоками мягких тканей, включающими имплантированные сетчатые материалы. Визуально можно оценить соединительную ткань, зрелость которой стремительно нарастает после 14-х суток эксперимента. Стоит отметить длительное формирование нежной, прозрачной соединительной ткани вокруг элементов сетки на основе никелида титана, тогда как другие сетчатые имплантаты провоцируют более быстрое формирование плотной, белесой соединительной ткани. Микроскопически на 7-е сутки отмечается наличие макрофагально-лимфоцитарной реакции, более выраженной на титансодержащий сетчатый имплантат, нежели на самофиксирующийся полурассасывающийся и полипропиленовый сетчатые имплантаты. На наш взгляд, это объясняется особенностью плетения сетчатого имплантата из никелида титатна, волокна которого имеют трехмерное расположение (3D-плетение), в результате чего данный материал имеет большую площадь взаимодействия с окружающими его тканями. Но к 14-м суткам клеточный ответ стремительно регрессирует и происходит постепенное замещение воспалительного инфильтрата соединительной тканью, сроки созревания которой у трех представленных групп отличаются. Наиболее оформленные волокна соединительной ткани отмечаются уже к 14-м суткам вокруг элементов сетки на основе полипропилена и полимолочной кислоты, тогда как у препаратов с полипропиленовой сеткой к этому сроку формируется умеренно выраженная соединительная ткань, а у препаратов с никелидом титана — рыхлая слабовыраженная. Макроскопически на протяжении всего эксперимента ни в одной группе не отмечалось реакции гнойного воспаления на установленные материалы, однако микроскопически были выявлены единичные микроабсцессы в препаратах с проленовой сеткой. Стоит отметить, что антибактериальная поддержка не проводилась. К 30-м и 60-м суткам эксперимента происходит окончательное созревание соединительной ткани и ее укрепление в структуре сетчатых имплантатов. **Вывод.** Применение титансодержащего сетчатого имплантата в качестве пластического материала для устранения птоза мягких тканей лица у пациентов с параличом мимической мускулатуры оправдано за счет формирования прочного, но в то же время нежного соединительнотканного рубца, что исключает вероятность контурирования и деформации имплантата лицевой области. Однако для правильного ведения пациентов в послеоперационном периоде стоит учитывать относительно длительное формирование полноценной соединительной ткани вокруг элементов имплантата (около 30 сут). Способность имплантата на основе полимолочной кислоты и полипропилена к самофиксации и полурассасыванию, а также достаточно быстрому созреванию соединительной ткани вокруг элементов сетки (около 14 сут) делают его уникальным, но данный материал целесообразней применять у пациентов с более толстыми покровными тканями или имплантировать его в глубжележащие слои. Использование полипропиленового сетчатого имплантата, на наш взгляд, оправдано лишь в качестве «якоря» в виде небольших фрагментов сетки (около 1,0—1,5 см в длину и ширину) для препятствия прорезывания узлов при нитевой статической коррекции птоза мягких тканей лица.

* * *

Опыт применения систем компьютерной навигации в ортогнатической хирургии

П.П. Митрошенков

ФГАОУ ВО РУДН Минобрнауки России, Москва, Россия

Актуальность. По данным различных авторов, до 42% взрослого населения с деформациями лица имеют сочетанные формы деформаций челюстей (W. Bell, 1992; В.М. Безруков, Т.Г. Робустова, 2000). В настоящее время результативность ортогнатических хирургических вмешательств определяется восстановлением эстетических пропорций лицевого скелета и контура мягких тканей. Для выполнения этой задачи необходимо с максимальной точностью определить основные линейные и угловые параметры перемещения остеотомированных фрагментов лицевого скелета на этапе предоперационного планирования и непосредственно в ходе оперативного вмешательства. С этой целью в современной ортогнатической хирургии используются системы компьютерной навигации для проведения интраоперационного контроля позиционирования фрагментов лицевого скелета. **Цель исследования** — определить технические возможности навигационной станции и показания к ее применению в ортогнатической хирургии. **Материал и методы.** Прооперировано 15 пациентов в возрасте от 15 до 25 лет с асимметричными деформациями лицевого скелета, из них с гемифациальной микросомией 6 пациентов, с аномалией прикуса (III класс по Энглю) 8 пациентов и 1 пациент с синдромом Мебиуса. Все пациенты были оперированы в плановом порядке. Для проведения предоперационного виртуального планирования и интраоперационного навигационного контроля использовалась оптическая навигационная система BrainLab 18070 Kick (Германия), которая включала в себя программное устройство, на котором выполняли планирование, монитор, оптическую стойку, датчик, который фиксировался непосредственно на голове пациента, и лазерную указку, при помощи которой проводилась регистрация пациента. На этапе предоперационной подготовки выполнялось ТРГ и МСКТ лицевого отдела черепа. По данным ТРГ выполнялся предварительный расчет необходимых перемещений фрагментов лицевого скелета в двухмерном пространстве. Затем данные МСКТ загружались в навигационную станцию с последующим созданием виртуальной 3D-модели черепа пациента. После

определения реперных точек виртуально моделировали сегментацию и взаимне перемещение фрагментов лицевого скелета с учетом предварительных данных ТРГ. Интраоперационный контроль позиционирования перемещенных костных фрагментов осуществлялся методом совмещения положения реперных точек в операционной ране с положением реперных точек виртуальной модели. Оперативное вмешательство выполнялось по стандартному хирургическому протоколу, который включал: остеотомию верхней челюсти по LeFort I всем пациентам, кроме того 14 пациентам провели двустороннюю остеотомию нижней челюсти по DalPont и одному — остеотомию симфиза нижней челюсти. **Результаты.** Анализ данных интраоперационного контроля положения остеотомированных фрагментов лицевого скелета указывает на возможность максимально точного их позиционирования. В исследовании разность положения реперных точек на 3D-модели и контрольной модели черепа пациента, построенной по результатам МСКТ в послеоперационном периоде, составила не более 0,1—0,2 мм. Эта разница существенно не влияла на эстетические пропорции лица, которые были определены на этапе предоперационного планирования в навигационной станции. Использование оптической интраоперационной навигационной станции позволяло регистрировать в режиме онлайн не только положение реперных точек, но и положение вращающейся рабочей части силового оборудования при выполнении остеотомии челюстей. Это было особенно важно при выполнении сагиттальной сплит-остеотомии ветви нижней челюсти, так как исключало травмирование сосудисто-нервного пучка. Для правильного расчета степени перемещения и контроля позиционирования остеотомированного фрагмента челюсти при асимметричных деформациях наиболее оптимальным было использование методов построения реперных точек относительно средней линии лица в виде треугольников с вершиной в точке Nasion. При этом степень выравнивания окклюзионной плоскости определялась приведением формы построенного треугольника в равнобедренный, основанием которого являлась плоскость окклюзии. **Вывод.** Навигационные хирургические станции на основе оптического принципа навигирования позволяют осуществлять интраоперационный контроль не только реперных точек, но и положение силового инструмента при выполнении остеотомий. Интраоперационный навигационный контроль дает возможность значительно повысить точность результатов ортогнатических хирургических вмешательств.

* * *

Критерии использования малоберцового аутотрансплантата в реконструкции средней зоны лица

О.С. Москалёва

ФГБУ ЦНИИС и ЧЛХ Минздрава России, Москва, Россия

Актуальность. Дефекты средней зоны лица отличаются вариабельностью клинических и рентгенологических проявлений, и тактика лечения таких дефектов должна быть только хирургическая. На сегодняшний день имеется большое разнообразие видов и вариантов костной реконструкции, при которых костные дефекты одномоментно замещаются участком реваскуляризованной кости. Идет полемика с позиции выбора вида реваскуляризованной кости. Мало значения уделено описанию характеристик дефекта. Разработка критериев оценки дефектов с помощью методов компьютерной томографии является основой для определения правильной оперативной тактики, что является определяющим фактором успешной реконструкции. **Цель исследования** — определить основные критерии оценки для получения функциональных результатов при пластическом устранении комбинированных дефектов средней зоны лица путем прецизионного применения малоберцового аутотрансплантата. **Материал и методы.** Проанализирован опыт лечения 27 пациентов с комбинированными дефектами средней зоны лица, которым был пересажен малоберцовый аутотрансплантат. Все клинические случаи распределились по локализации костного дефекта и обширности мягкотканного компонента. Критериями оценки дефекта являлись его длина, размеры кожной площадки, количество верхнечелюстных изгибов, включенных в дефект. На основании клинического анализа и компьютерной томографии (Siemens «SOMATON Sensation 40», Германия) у пациентов было выделено 5 видов дефектов средней зоны лица, подлежащих реконструкции малоберцовым аутотрансплантатом: I — дефекты фронтального отдела (1 пациент), II — дефекты латерального отдела (6 пациентов), III — дефекты скулоальвеолярной зоны (13 пациентов), IV — субтотальные дефекты, включающие в себя 3 анатомические области (2 пациента), V — тотальные дефекты (1 пациент). Для точного восстановления утраченных изгибов средней зоны лица проводилось трехмерное компьютерное моделирование («Visage Imaging Amira», Германия) с использованием стереолитографических моделей для резки и сборки трансплантата. Для моделирования использовался фрагмент малоберцовой кости, содержащий эндостальное отверстие и кожный перфорант. Результаты исследований подвергали статистической обработке. **Результаты.** У 92,6% (25 из 27) пациентов было достигнуто полное приживление аутотрансплантата. При контрольном КТ-исследовании через 6 мес отмечалось симметричное положение восстановленной челюсти по отношению к оставшимся фрагментам лицевого скелета, что являлось хорошим условием для установки дентальных имплантатов и формирования зубочелюстной конструкции в физиологической окклюзии. У 7,4% (2 из 27) пациентов констатирована потеря лоскута вследствие ранее проведенных операций и большой дозы облучения. Оценка КТ лицевого скелета предопределила рациональное формирование малоберцового аутотрансплантата при основных 5 видах дефекта. При I виде дефекта средняя длина аутотрансплантата составляла 6,0±1,0 см, проводилась 1 остеотомия, размеры кожной площадки в среднем составляли 5,5±1,0×3,0±1,0 см. При II виде дефекта средняя длина аутотрансплантата составила 6,0±1,0 см, в зависимости от величины дефекта остеотомия либо не делалась, либо проводилась 1 остеотомия, размеры кожной площадки составляли в среднем 4,5±1,0×3,5±1,5 см. При III виде дефекта средняя длина аутотрансплантата составляла 8,5±1,5 см, проводилась 1 остеотомия, размер кожной площадки в среднем составил 5,5±1,5×3,0±1,0 см. При IV виде дефекта средняя длина аутотрансплантата составлял 9,0±1,0 см, проводилось 2 остеотомии, размер кожной площадки в среднем составили 5,5±1,5×3,5±1,5 см. При V

виде дефекта средняя длина аутотрансплантата составляла 13,5±1,5 см, проводилось 2 остеотомии, кожная площадка составляла в среднем 8,0±1,0×5,0±1,0 см. **Вывод.** Таким образом, определяющими критериями оценки в предоперационном планировании для получения функциональных результатов и создания условий для устранения дефекта зубных рядов при помощи протезирования дентальных имплантатов явились длина аутотрансплантата, размеры кожной площадки, количество остеотомий, на основании чего определялся вид дефекта и особенности формирования трансплантата.

* * *

Комбинированные методы липофилинга в реабилитации пациентов с рубцовыми деформациями челюстно-лицевой области

О.О. Струкова

ФГБУ ЦНИИС и ЧЛХ Минздрава России, Москва, Россия

Актуальность. Первые публикации об аутотрансплантации жировой ткани были сделаны еще в начале XX века. Спустя десятилетия со времен Колемана применение аутожира стало популярным методом в пластической хирургии. С выделением стволовых клеток из жировой ткани область применения была расширена. Аутожир использовался как материал, позволяющий восполнить дефицит объема. Однако изучение свойств жировой ткани привело к возникновению микро- и нанолипофилинга. В процессе выделения наноаспирата происходит повреждение жировой клетки. И важным в этой связи является стромально-сосудистая фракция, обладающая высокой регенеративной активностью и способностью к дифференцировки. В реконструктивной хирургии применение липофилинга в комбинации с микро- и нанолипофилингом приобретает актуальность как метод лечения, направленный на преобразование качественных характеристик рубцово-измененных тканей челюстно-лицевой области. **Цель исследования** — повысить эффективность реабилитации пациентов с рубцовыми деформациями челюстно-лицевой области при помощи комбинированных методов липофилинга. **Материал и методы.** Основу работы составили результаты обследования и хирургического лечения 60 пациентов с рубцовыми деформациями челюстно-лицевой области. С целью оценки изменения качественных характеристик рубцовых тканей при применении комбинированых методов липофилинга проводится комплексное обследование: УЗИ-сканирование кожи, кутометрия, лазерная допплеровская флоуметрия (ЛДФ). Использование инструментальных методов исследования позволяет изучить изменения рубцовой ткани после липофилинга: показатели микрогемодинамики, биомеханические параметры, эластичность кожи, увеличение и сохранение объема. **Результаты.** Выраженный отек мягких тканей сохранялся в течение 2 мес после комбинации липофилинга с микро- и нанолипофилингом. Максимальная адаптация жирового аутотрансплантата наступала в течение 4 мес. Лечение происходило в несколько этапов. После первого этапа липофилинга отмечались качественные преобразования рубцовой ткани на уровне кожи, которые были изучены с помощью методов УЗИ-сканирования кожи, кутометрии и ЛДФ. Оценивались такие параметры, как однородность, плотность, эластичность, увеличение и сохранение объема, изменение показателей микрогемодинамики в области липофилинга. Данные инструментальных исследований позволили разработать алгоритм обследования и лечения пациентов с рубцовыми деформациями челюстно-лицевой области. Комбинированные методы липофилинга проводили с целью улучшения состояния рубцовой ткани, восполнения объема, создание симметрии. Кратность процедур доходила до четырех через каждые 4 мес. Результаты преобразования рубцовой ткани оценивались на каждом этапах липофилинга. **Вывод.** Применение комбинированных методов липофилинга позволяет повысить эффективность лечения, эстетические результаты, а также улучшить качество жизни пациентам с рубцовыми деформациями челюстно-лицевой области.

* * *

Метод внутрикостной имплантации в область височной кости при эктопротезировании ушной раковины

Т.Д. Чолокава

ФГБУ ЦНИИС и ЧЛХ Минздрава России, Москва, Россия

Актуальность. Дефекты ушных раковин являются серьезной патологией, приводящей к психологическим проблемам и социальной дезадаптации пациентов. К сожалению, далеко не во всех случаях возможно проведение реконструктивных операций или достижение удовлетворительного эстетического результата хирургическим путем. Альтернативным методом лечения таких пациентов в настоящее время является протезирование ушной раковины с внутрикостной опорой. Наиболее важный аспект метода — хирургический этап, представляющий собой имплантацию внутрикостных опор в область височной кости. На сегодняшний день не существует единого алгоритма планирования и проведения внутрикостной имплантации, о чем свидетельствует наличие множества исследований зарубежных авторов (R. Wright, 2008; I. Younis, 2009; G. Pekkan, 2011; Sh. Wang, 2014). **Цель исследования** — повысить эффективность лечения пациентов с тотальными дефектами ушных раковин различной этиологии методом эктопротезирования с опорой на внутрикостные имплантаты. **Материал и методы.** Прооперировано 20 пациентов в возрасте от 18 до 55 лет с приобретенными и врожденными дефектами ушных раковин по разработанной в ФГБУ ЦНИИС и ЧЛХ методике («Способ внутрикостной имплантации при устранении дефекта ушной раковины», заявка на изобретение №2016113151. Авторы: Т.З. Чкадуа, И.И. Сухарский, Т.Д. Чолокава). Все пациенты проходили клинико-лабораторное и рентгенологическое обследование и были соматически здоровы. Пятерым пациентам ранее проводились неудачные попытки хирургического восстановления ушной раковины, остальные прооперированы по поводу деформации ушной раковины впервые. В одном случае ранее был изготовлен эктопротез на адгезивной фиксации. На этапе предоперационной подготовки всем пациентам проводили анализ данных КТ, на основании которой проведено планирование оперативного вмешательства. В раннем послеоперационном периоде пациентам проводили антибактериальную,

противовоспалительную терапию и физиолечение. В среднем через 6 нед после оперативного вмешательства проводилось протезирование с опорой на имплантаты. Длительность наблюдения за пациентами после протезирования составляла от 8 мес до 3 лет. **Результаты.** Выявленные особенности анатомических структур височной кости при дефектах различной этиологии не позволяют описать какой-либо общий алгоритм постановки внутрикостных имплантатов, каждый случай требует индивидуального подхода и тщательного анализа клинических данных. Анализ проведенных оперативных вмешательств показал необходимость и обоснованность тщательного предоперационного обследования и планирования, а также использования полученных данных при проведении хирургических манипуляций. В среднем через 1,5 мес после оперативного лечения всем пациентам изготавливали индивидуальный силиконовый эктопротез, соответствующий по текстурным и цветовым характеристикам покровным тканям пациента, на фиксирующихся элементах (в 90% случаев балочная, в 10% случаев магнитная система фиксации). Индивидуальные эктопротезы надежно крепились за счет фиксирующих конструкций, соответствовали форме, размеру и положению ушной раковины контралатеральной стороны. При лечении пациентов в 5% случаев определяли гиперемию кожи в области чрезкожных структур, через 3 мес после оперативного вмешательства (1 балл по классификации реакции кожи в области чрезкожных структур Holgers) состояние было купировано путем симптоматической терапии и коррекции гигиены. У остальных пациентов при профилактических осмотрах на сроках 3, 6, 12, 18, 24, 30 и 36 мес после операции отсутствовала патологическая реакция кожных покровов в области чрезкожных структур (0 баллов по классификации реакции кожи в области чрезкожных структур Holgers). Все пациенты в отдаленном послеоперационном периоде были удовлетворены полученным эстетическим результатом от проведенного хирургического и ортопедического лечения. Разработанная методика позволила в среднем на 50% сократить период реабилитации пациента относительно известных методов. **Вывод.** Применение разработанной методики внутрикостной имплантации при тотальных дефектах ушных раковин различной этиологии путем эктопротезирования позволяет сократить период социальной реабилитации и уменьшить количество осложнений, связанных с реакцией кожных покровов в области чрезкожных структур.

★ ★ ★

Влияние статического и динамического травления на поверхность гибридной керамики

А.А. Павлов

ФГБОУ ВО «Первый МГМУ им. И.М. Сеченова» Минздрава России, Москва, Россия

Актуальность. На пути повышения качества ортопедического лечения стоматологические материалы непрерывно совершенствуются. Не так давно на рынке материалов для компьютерного фрезерования появилась гибридная керамика Enamic (VITA, Германия), сочетающая свойства керамики и композитных материалов. Однако до сих пор нет единого мнения по протоколу фиксации. Классический протокол предполагает 60-секундное травление реставрации плавиковой кислотой, что может нежелательно сказаться на полимерной составляющей Enamic. **Цель исследования** — при помощи сканирующей электронной микроскопии оценить структуру поверхности реставрации из гибридной керамики Enamic после разной экспозиции плавиковой кислоты. **Материал и методы.** При помощи фрезы из спеченного алмаза Моналит 345.160 были приготовлены 4 тестовых образца из гибридной керамики Enamic (VITA) площадью 1 см^2, которые подвергли пескоструйной обработке (аппарат Aquacut Quattro песок из оксида алюминия размером частиц 29 мкм. Затем образцы №2, 3 и 4, кроме контрольного, были подвергнуты травлению при помощи 9% геля плавиковой кислоты Porcelain etch gel (Ultradent) в течение 60 с для образца №2 и 30 с для образца №3 (статическое травление). Образец №4 был подвергнут динамическому травлению в течение 10 с с агитацией травящего геля кисточкой. Кислота сначала смывалась при помощи дистиллированной воды, затем все образцы дополнительно очищались в ультразвуковой ванночке с горячей (60 °С) дистиллированной водой на протяжении 3 мин. Образцы были высушены и после напыления золота помещены в сканирующий электронный микроскоп LEO-1430 VP. Фотографировали с увеличением 100, 500, 1000, 2500 и 5600. **Результаты.** Контрольный образец, подвергавшийся только лишь пескоструйной обработке, при увеличении 100 и 500 демонстрируют равномерно шероховатую поверхность. При увеличении в 1000 крат визуализируются нарушения структуры образца в виде отделения фрагментов керамики и частицы песка, импрегнированные в керамику. При кратности 2500 и 5600 визуализируются микротрещины поверхности керамики. Статическое травление плавиковой кислотой на протяжении 60 с оставляет после себя ощутимо иной паттерн. При увеличении 100 крат поверхность образца напоминает пемзу или морскую губку. При кратности 500 и 1000 отмечается усиление деструкции материала, его поверхность выполнена лишь полимерной составляющей. При увеличении 2500 и 5600 отмечается глубокое распространение деструкции. Поверхность при статическом травлении плавиковой кислотой на протяжении 30 с при увеличении в 100 и 500 выглядит аналогично предыдущему образцу. Однако при большем увеличении уже определяются целые кристаллы керамики в глубине поверхности. Динамическое травление 10 с оставляет после себя совершенно иную картину. При увеличении 100 и 500 паттерн травления равномерный и достаточно выраженный. При увеличении 1000 и 2500 можно определить крупные куски керамической массы в лакунах полимерной сети. **Вывод.** Для успешной адгезивной техники необходима не только шероховатая поверхность, но и керамическая поверхность для контакта с силаном. Травление 9% плавиковой кислотой на протяжении 30 и 60 с удаляет слишком много керамики с поверхности, оставляя лишь сеть полимера. Силанизация будет затруднена. Уже одна только пескоструйная обработка оксидом алюминия зернистостью 29 мкм способна обеспечить достаточную и равномерную шероховатость. Динамическое травление качественно улучшает рельеф, сохраняя при этом достаточно керамики на поверхности для силанизации.

* * *

Способ цифрового анализа жевательной эффективности

С.И. Соловьёв

ФГБОУ ВО ОмГМУ, Омск, Россия

Актуальность. Процесс жевания относится к основным функциям человеческого организма и является первым этапом сложного процесса пищеварения. Жевательный орган находится в тесной взаимосвязи с различными системами организма, участвуя в выполнении многих функций (жевание, пищеварение, дыхание, речеобразования), а также косвенно отражается на функциях внутренних органов. Снижение показателей функции жевания — один из основных факторов, определяющих необходимость проведения лечебных мероприятий, направленных на восстановление функции жевания, при этом оценка жевательной эффективности служит объективным методом контроля качества проведения терапевтической, ортодонтической и ортопедической реабилитации пациентов. Она проводится статистическими и динамическими методами. В мировой практике основными являются динамические методы для оценки жевательной функции. Наибольшее распространение и доказательную базу получили ситовые жевательные пробы (Gaudenz, 1901; Kapur, 1964; Van Der Bilt, 2004; Ряховский, 1998). Необходимо отметить недостатки этих методов в их трудоемкость. К современным методам относятся колориметрический метод (Santos, 2006; Schimmel, 2007) и метод анализа цифрового изображения (Eberhard, 2012). Необходимо отметить, что предложенные методы при всем многообразии не имеют единого протокола проведения, систематизации показаний при различных клинических ситуациях, что требует дальнейшего изучения возможности определения жевательной эффективности современными методами с использованием цифровых технологий. **Цель исследования** — разработать компьютерную программу с использованием цифрового сканирования и математического ана-

лиза жевательной эффективности при различных окклюзионных состояниях. **Материал и методы.** С целью определения жевательной эффективности разработана компьютерная программа Chewing View (С.И. Соловьев, А.А. Стафеев и др.). Проведена динамическая жевательная проба, которая анализировалась в разработанной программе. В качестве тестового материала использовалась полисилоксановая оттискная масса Optosil (вязкость 0 по ISO), которая соответствует положениям Dahlberg. Из оттискной массы были изготовлены цилиндры диаметром 12 мм и высотой 6 мм. Тестовая порция материала пережевывалась пациентом в течение 20 жевательных циклов, после чего пациент отдыхал 1 мин и измельчалась следующая порция тестового материала. Пациент пережевывал 3 порции материала последовательно с обязательной минутной паузой после каждой порции. Каждая порция материала была профильтрована через плотный бумажный фильтр и высушена при комнатной температуре. Далее измельченная порция тестового материала сканировалась 2D-сканером с разрешением не менее 600 dpi (EPSON). После сканирования порции материала полученный графический файл экспортировался в программу Chewin View для анализа жевательной эффективности. Программа обеспечивает выполнение следующих функций: загрузка графического изображения, перевод графического файла в метрическую систему, редактирование исходного файла, бинаризация изображения, расчет площади частиц тестового материала, математический анализ полученных результатов, ведение картотеки пациентов, сохранение результатов в файле xls. Алгоритм работы программы: 1) создание персонального файла пациента и загрузка графического файла; 2) редактирование исходного файла. 3) перевод в метрическую систему; 4) преобразование графического файла в черно-белое двоичное изображение; 5) математический анализ результатов сканирования и сохранение в формате xls. Программа позволяет разделить измельченные частицы на следующие фракции: 0,25—0,425; 0,425—0,85; 0,85—2; 2—2,8; 2,8—4; 4—5,6 мм^2, рассчитать количество частиц в каждой фракции. Кроме того, в программе определялась общая и средняя площадь частиц тестового материала, величина жевательного эффекта, определяемая по закону Бонда, степень измельчения, индекс жевания. С целью апробации было обследовано 50 пациентов в возрасте от 18 до 23 лет, мужчин и женщин поровну, с сохраненными зубными рядами. В 1-й группе — 21 пациент с физиологическим прикусом без функциональных нарушений окклюзии. Во 2-й — группе 29 пациентов сразу после проведенного ортодонтического лечения без последующего избирательного пришлифовывания. Всем пациентам проводилась оценка стоматологического статуса, проанализированы окклюзионно-артикуляционные взаимоотношения во рту и на диагностических моделях с установкой в артикуляторе (Artex CN). **Результаты.** При изучении тестового материала в компьютерной программе ChewingView среднее количество его частиц в 1-й группе пациентов составило 171,96, во 2-й — 77,68. Количество частиц с площадью 0,25—0,425 мм^2 в 1-й группе составило 129,45, во 2-й — 68,71; с площадью 0,425—0,85 мм^2 в 1-й группе — 187,5, во 2-й — группе 86,35; с площадью 0,85—2,0 мм^2 в 1-й группе — 258,18, во 2-й 114,75; с площадью 2,0—2,8 мм^2 в 1-й группе — 96,41, во 2-й — 41,07; с площадью 2,8—4,0 мм^2 в 1-й группе — 97,07, во 2-й 33,14; с площадью 4,0—5,6 мм^2 в 1-й группе — 74,23, во — 2-й — 38,14. Сравнение результатов жевательной пробы показало различия: в величине жевательного эффекта 436±30,4 усл. ед., степени измельчения 12,75±1,14 усл. ед. в 1-й группе пациентов; во 2-й группе величина жевательного эффекта составила 372±20,1 усл. ед., степень измельчения — 8,1±1,8 усл. ед. Полученные результаты выявили значимые различия в величине жевательного эффекта у лиц с физиологическим прикусом и после проведенного ортодонтического лечения. **Вывод.** Разработанная компьютерная программа и алгоритм проведения жевательной пробы упрощает процесс ее анализа, при этом программа предоставляет развернутый и детальный математический анализ жевательной эффективности. Она может применяться для оценки качества ортопедической реабилитации или ортодонтического анализа, скрининга окклюзионных и функциональных нарушений.

* * *

Спектрометрические свойства адгезивных цементов для фиксации керамических конструкций

Ю.В. Тихон

ФГБУ ЦНИИС и ЧЛХ Минздрава России, Москва, Россия

Актуальность. Керамические реставрации, такие как виниры и безметалловые коронки, получаемые путем фрезерования или прессования, имеют свойство частично пропускать свет. Прозрачность цельнокерамических коронок является их преимуществом, однако весьма важно учитывать оттенок подлежащих тканей или культи зуба, а также оптические свойства фиксирующего цемента, так как все это суммарно будет влиять на общую оценку готовой работы. Сегодня на стоматологическом рынке представлено большое количество цементов с различными цветовыми оттенками, но как они влияют на прозрачность и общее цветовое восприятие готовой работы научных исследований практически нет. **Цель исследования** — изучить оптические свойства адгезивных цементов. **Материал и методы.** Для определения коэффициента и спектра пропускания света адгезивного цемента использовался лабораторный спектрометр Varian PerkinElmer («Perkin Elmer Inc.», USA), а для изучения координат цветности — Vita Easyshade («VITA Zahnfabrik», Germany). В качестве адгезивного цемента выступал светоотверждаемый цемент Variolink Veneer («Ivoclar Vivadent AG», Liechtenstein), который производится в 7 оттенков различных цветовых градаций (HighValue+3, HighValue+2, HighValue+1, MediumValue-0, LowValue-1, LowValue-2, LowValue-3). Для изготовления образцов на покровное стекло (толщиной 0,1 мм) устанавливались 2 таких же стекла по периметру, в центр помещали 1 мл цемента. Затем сверху устанавливали второе покровное стекло и получали образец цемента диаметром около 1 см и толщиной 0,1 мм. Проводили полимеризацию цемента. Исследование выполняли в темной комнате. Перед началом работы приборы калибровали. **Результаты.** Самый высокий показатель яркости (L*) был отмечен для цемента HV 384,1±0,6, а самое низкое значение — для LV3 79,6±0,2. Показатели яркости, уменьшались в ряду LV1—LV3 и увеличивались в ряду HV1—HV3. Сдвиг в синюю сторону увеличивался для об-

разцов HV1—HV3 и уменьшался в ряду LV1-LV3. Изменения цвета в диапазоне от зеленого до красного (a*) отмечались в пределах от –0,3±0,1 до 0,3±0,1. Цветовые различия (ΔE*) между материалами относительно эталона MV0 увеличивались в ряду LV1(0,73)—LV2(3,44)—LV3(4,14) и HV1(0,93)—HV2(2,85)—HV3(5,89). Все материалы показали значения ΔE* ⩾2,6, кроме цемента LV1 и HV1. При определении прозрачности высокое значение отмечалось для материала MV0 — 82,3%, а самое низкое — для материала HV3 — 48,9%. При анализе графика распределения спектра в световом диапазоне выявлена одинаковая закономерность в виде резкого увеличения прозрачности в самом начале диапазона видимого света (самых коротких волн), затем рост замедлялся и устанавливался на постоянном уровне независимо от длины волны. **Вывод.** Для увеличения яркости будущей реставрации за счет адгезивного цемента Variolink Veneer следует отдавать предпочтение группе материалов HV, а для уменьшения яркости — группе LV. Нейтральное влияние на яркость оказывает материал MV0. Цементы MVO и HV1 незначительно влияют на прозрачность готовой работы, поэтому их следует рекомендовать для фиксации тонкостенных виниров. А менее прозрачные цементы LV3 и HV3 следует рассматривать к использованию для увеличения опаковости всей реставрации при сильном изменении цвета культи зуба.

* * *

Клинико-лабораторное обоснование выбора несъемной ортопедической конструкции с опорой на дентальные имплантаты, включающей консольный элемент

А.Н. Федоровский

ФГБУ ЦНИИС и ЧЛХ Минздрава России, Москва, Россия

Актуальность. Одной из важнейших проблем в области дентальной имплантологии остается проблема недостаточного объема кости. Порой взамен сложного хирургического этапа аугментации костной ткани в некоторых клинических случаях целесообразнее включение консольного элемента в зубопротезную конструкцию. Также включение консольного элемента актуально в тех случаях, когда размер дефекта не соответствует количеству планируемых дентальных имплантатов, когда нет возможности установки дентального имплантата вследствие анатомо-топографических особенностей челюстей. **Цель исследования —** повышение эффективности протезирования несъемными ортопедическими конструкциями с опорой на дентальные имплантаты, включающими консольный элемент. **Материал и методы.** Были проведены лабораторные исследования по изучению напряженно-деформированного состояния костной ткани вокруг опорных дентальных имплантатов несъемной ортопедической конструкции, включающей консольный элемент. С этой целью были изготовлены модели двух дентальных имплантатов, размеры которых варьировались от 3,5×9 до 5×13 мм, и несъемной ортопедической конструкции, включающей консольный элемент. Протяженность консольного элемента от 4 до 12 мм, расстояние между имплантатами от 2,8 до 9 мм, толщина кости больше диаметра имплантата, по 2 мм в вестибулооральном направлении. При этом толщина кортикальной кости составляет 1 мм, высота кости — 18 мм. Модели были изготовлены с помощью бесконтактной измерительной системы ATOS Core 5M (GOM, Германия) с точностью 5 мкм. Физико-математические характеристики материалов, такие как модуль Юнга и коэффициент Пуассона, были взяты по средним литературным данным. В программном комплексе ANSYS Workbench 16.0 были проведено 50 математических расчетов методом конечных элементов. В клиническую часть исследования было включено 64 пациента в возрасте от 31 года до 76 лет с диагнозом частичного отсутствия зубов в боковом отделе челюстей. Пациентам было проведено протезирование несъемной ортопедической конструкцией, включающей консольный элемент, с опорой на 2 или 3 дентальных имплантата. В общей сложности под наблюдением находилось 149 имплантатов. В последующем пациенты проходили динамическое наблюдение в течение 4 лет, на каждом этапе которого им проводилось рентгенологическое и клиническое обследование для изучения резорбции костной ткани вокруг опорных дентальных имплантатов. По данным клинико-рентгенологических исследований проведена статистическая обработка данных (коэффициент ранговой корреляции Спирмена) зависимости резорбции костной ткани от длины консольного элемента, типов антагонистов, сроков функционирования протеза, направления консольного элемента. **Результаты.** Получены различные значения напряжений, возникающих в кости вокруг опорных дентальных имплантатов, являющихся опорой для конструкции, включающей консольный элемент. Максимальные значения при нагрузках (60 Н — 2,94±0,06 МПа, 80 Н — 3,31±0,06 МПа, 80 Н — 12,41±0,06 МПа, 130 Н — 12,41±0,06 МПа, 250 Н — 17,47±0,06 МПа, 350 Н — 23,57±0,06 МПа) соответствовали модели, в которой расстояние между имплантатами было задано в 4 мм. При размерах имплантатов 3×9 мм, 4,5×13 мм протяженность консольного элемента была равна 10 мм. Были построены графики зависимости напряжения от размеров имплантатов, расстояния между имплантатами, длиной консольного элемента, которые показали, что с увеличением протяженности консольного элемента в 2 раза напряжение в кости растет по линейному закону, а при уменьшении диаметра имплантатов — по квадратичному. По данным клинической части исследования, положительный результат функционирования имплантатов составил 93,31%, а ортопедических конструкций — 96,87%. Средний уровень резорбции вокруг дентальных имплантатов не превысил 1,5 мм в 1-й год функционирования протеза и 0,2 мм в последующие годы. Результаты статистического анализа показали, что резорбция кости вокруг опорных дентальных имплантатов ортопедического протеза, включающего консольный элемент, в большей степени зависит от сроков пользования протезом (*R* Спирмена 0,67—0,56) и длины консольной части (*R* Спирмена 0,50—0,53), чем от других факторов, например медиальное или дистальное направление консольного элемента (*R* Спирмена 0,16—0,17), состояние зубов-антагонистов (*R* Спирмена 0,033—0,035). **Вывод.** Включение консольного элемента протяженностью до 8 мм в несъемную ортопедическую конструкцию с опорой на 2 или 3 дентальных имплантата не является существенным фактором риска и может быть рассмотрено как вариант устранения дефектов зубных рядов в боковых отделах челюстей.

* * *

Влияние обработки зубопротезных сплавов на их коррозионную стойкость

Е.В. Шилова

ФГБУ ЦНИИС и ЧЛХ Минздрава России, Москва, Россия

Актуальность. Анализ литературы показывает, что коррозионная стойкость сплавов, применяемых в ортопедической стоматологии, имплантологии и ортодонтии, является одним из важных показателей качества лечения. Способ обработки поверхности влияет на коррозионно-электрохимическое поведение сплавов для металлокерамических зубных протезов, который включает в себя ряд операций, существенно изменяющих структурное состояние и морфологию поверхности и обеспечивающих необходимые условия для нанесения керамики. **Цель исследования** — изучение коррозионной стойкости сплавов на основе кобальта и никеля после литья и пескоструйной обработки, шлифования и полирования, термической обработки перед и в процессе нанесения керамики. **Материал и методы.** Для исследования были использованы: сплав на основе кобальта Целлит—КХМС и сплав на основе никеля Целлит—НХМЦ, выпускаемые ООО «Стомат», Россия. Образцы были изготовлены размером 10×30×0,5 мм методом центробежного литья по выплавляемым моделям и обработаны согласно принятой технологии изготовления литых зубных протезов: режим 1— литье+пескоструйная обработка (ПО) обе стороны (далее ПО); режим 2 — литье + ПО + шлифование + полирование (обе стороны); режим 3 — литье + ПО + шлифование + имитирующий оксидирующий обжиг; режим 4 — литье + ПО + шлифование + обжиг при нанесении керамики. Проведено электрохимическое испытание с использованием потенциодинамической поляризации по ГОСТ Р ИСО 10271 для оценки склонности к коррозии металлических материалов, применяемых во рту. Электрохимические измерения проводили на электронном потенциостате IPC-Micro с программным обеспечением, позволяющим осуществлять непрерывную автоматическую регистрацию электрохимических параметров методами хронопотенциометрии и потенциодинамической вольтамперометрии. В качестве модельной коррозионной среды использовали биологический раствор, имитирующий состав слюны человека (ГОСТ Р ИСО 10993). **Результаты.** Характер изменения свободного потенциала $E_{св}$ в процессе экспозиции в модельном растворе является важным инструментом для изучения склонности к пассивации и закономерностей формирования защитных пленок на поверхности сплавов. Стационарный потенциал сплавов Целлит—КХМС (далее сплав 1) и Целлит—НХМЦ (далее сплав 2), измеренный после обработки по режиму 1, находится в области отрицательных значений (сплав 1: –90 мВ, сплав 2: –40 мВ), достижение которого в процессе экспозиции сопровождается незначительным сдвигом в положительную сторону, что теоретически может указывать на некоторую достаточно слабую склонность к самопассивации, несмотря на высокое содержание в составе сплава хрома. Шлифование и полирование (режим 2) вызывают значительный сдвиг стационарного потенциала сплава в положительную сторону до +160 мВ (сплав 1) и до +170 мВ (сплав 2), указывая на повышение склонности к коррозии. Термообработка (режим 3) приводит к заметному сдвигу стационарного потенциала в положительную сторону до +180 мВ (сплав 1) и до +230 мВ (сплав 2) по отношению к таковому после обработки по режиму 2. Характер поведения системы сплав—керамическое покрытие, стационарный потенциал которой равен +40 мВ (сплав 1) и +70 мВ (сплав 2), может быть связан с возникновением коррозионного гальванического элемента, в котором часть образца без покрытия будет являться катодом по отношению материалу сплава, находящемуся на границе раздела сплав—керамика и являющемуся анодом в этой системе. Причиной этого могут быть либо фазовые напряжения на границе раздела двух разнородных материалов, либо ограничения доступа окислителя и возможности перехода пограничной области в пассивное состояние. **Вывод.** Режимы обработки поверхности существенно влияют на коррозионно-электрохимическое поведение стоматологических сплавов на основе кобальта и никеля. Все режимы обработки вызывают принципиально одинаковые изменения электрохимических характеристик, при этом, несмотря на некоторое их ухудшение после обжига при нанесении керамики, эти изменения не являются критичными в плане влияния коррозионно-активной биологической среды рта на металлокерамические зубные протезы при условии строгого соблюдения зубопротезной технологии, рекомендованной фирмами—изготовителями сплавов и керамики.

★ ★ ★

Термографическое обследование пациентов с гемифациальной микросомией

А.А. Базиев

ФГБУ ЦНИИС и ЧЛХ Минздрава России, Москва, Россия

Актуальность. С середины прошлого века термография (ТГ) успешно применялась для диагностики в ангиологии, комбустиологии, онкологии. Данная методика с успехом используется и сегодня для скрининга женщин для исключения рака молочной железы и при заболеваниях сосудов конечностей. Возможности термографии в диагностике заболеваний челюстно-лицевой области изучены недостаточно. **Цель исследования** — изучить состояние регионарной температуры (регионарной гемодинамики) у пациентов с гемифациальной микросомией (ГФМ) в покое и при функциональной нагрузке на основе использования ТГ. **Материал и методы.** Обследованы 28 пациентов в возрасте от 7 до 16 лет (8 мальчиков и 20 девочек) с ГФМ разной степени выраженности. Для диагностики использовался сертифицированный медицинский тепловизионный комплекс Пергамед с ИК-разрешением 320×240 элементов, шагом датчика 17 мкм, минимальным фокусным расстоянием 30,4×23,1°/0,3, фокусным расстоянием 20 мм, частотой кадров 50 Гц, измеряемым интервалом температур –20...+120 °С точностью ±2 °С или ±2% от показания. Проводилась ТГ лица (фас, правый и левый профиль), языка в состоянии выдвижения, мышц шеи при запрокинутой голове и при максимальных поворотах головы вправо и влево, туловища спереди и сзади. Исследование лица выполнялось в состоянии покоя и при выполнении жевательной нагрузки (жевание жевательной резинки в течение 10 мин). Анализ термограмм проводился по качественному, полуколичественному и количественному признакам. Качественный анализ (есть—нет) осуществлялся при визуальном сравнении здоровой и пораженной сторон: оценивалось наличие сигналов того или иного цвета (в пределах палитры, предоставляемой прибором). Полуколичественный анализ (больше—меньше) осуществлялся путем визуального сравнения площадей каждого из цветов со здоровой и пораженной сторон. Количественный анализ (сколько) осуществлялся путем обсчета количественных показателей (площадь цветового пятна в пикселах) при помощи компьютерной программы Photoshop. **Результаты.** ТГ-исследование позволило выявить асимметрию регионарной температуры со снижением ее показателей и увеличением площади этой температуры на здоровой стороне. У 17 (61%) пациентов выявлено повышение регионарной температуры в области шеи на здоровой стороне. У 21 (75%) пациента выявлена асимметрия регионарной температуры в паравертебральных областях, однако однозначной зависимости со стороной поражения не выявлено. Применение функциональной нагрузки (жевание) позволило оценить прирост регионарной температуры на здоровой и пораженной стороне в зависимости от функциональной активности мышц. **Вывод.** Термография позволяет выявить различия регионарной температуры симметричных областей пораженной и здоровой сторон лица и изменение регионарной температуры при функциональной нагрузке.

* * *

Ортодонтическое лечение пациентов с расщелиной губы и нёба с учетом структурных особенностей и дисфункции языка

Н.Е. Бондарева

ФГБУ ЦНИИС и ЧЛХ Минздрава России, Москва, Россия

Актуальность. Расщелина верхней губы и нёба (РГН) является самым часто встречающимся пороком развития челюстно-лицевой области. По данным ВОЗ, распространенность в мире в среднем составляет 1:600 новорожденных, в последние десятилетия отмечается тенденция ее роста (С.Н. Бессонов, 2016; Ю.А. Васильев, 2016; Н.В. Старикова, 2016). По данным клинического обследования и УЗИ, у пациентов с РГН наблюдается патологическое давление верхушки языка на альвеолярную часть нижней челюсти и отсутствие физиологического воздействия на передний отдел альвеолярного отростка верхней челюсти, что наряду с патологическим влиянием рубцов губы и нёба способствует усугублению деформации зубоальвеолярных дуг. Кроме того, по данным мультиспиральной компьютерной томографии, у пациентов с РГН выявляются: микроглоссия и аномалии формы и положения языка (А.Г. Надточий, Н.В. Старикова, 2012). Однако в доступной литературе недостаточно достоверных сведений о влиянии языка на развитие челюстей и формирование речи, а также влиянии ортодонтического лечения на нормализацию положения и функции языка. **Цель исследования** — совершенствование методов лечения и реабилитации пациентов с РГН путем ортодонтической коррекции положения и моторики языка. **Материал и методы**. Обследованы 40 пациентов с РГН в возрасте от 2 до 13 лет, из них 32 (80%) мальчика и 8 (20%) девочек, которым для коррекции положения языка во рту использовали пластиночные аппараты или преформированные каппы с массажными элементами для верхушки и спинки языка соответственно возрасту пациентов (Н.В. Старикова и соавт., патенты на изобретение №2471450 от 10.01.13 и №2428953 от 20.09.11). Срок лечения составил 18 мес. В контрольную группу вошли 20 здоровых детей. Всем больным РГН помимо стандартного обследования до и после лечения выполняли аудиозапись речи, видеозапись и ультразвуковое исследование (УЗИ) артикуляционных движений языка во время речи с использованием стандартных фраз, разработанных логопедом соответственно возрасту пациента. Также с помощью конусно-лучевой компьютерной томографии (КЛКТ) изучали положение моляров верхней челюсти, для чего гипсовую модель верхней челюсти сканировали в конусно-лучевом компьютерном томографе, виртуальную модель сегментировали в трансверзальной плоскости на уровне первых и вторых моляров. УЗИ про-

водили в сагиттальной и коронарной проекции в режиме реального времени при произнесении переднеязычных и фрикативных звуков. **Результаты.** При клиническом осмотре у всех пациентов с РГН выявлено нарушение формы, положения и артикуляционных движений языка: низкое расположение верхушки языка и высокое положение спинки языка, за счет чего спинка контактировала с верхними молярами. У 9 (22,5%) пациентов при произношении контрольных фраз выявлены фасцикуляции мягких тканей преоральной области и крыльев носа. При изучении контрольно-диагностических моделей зубных рядов выявлено сужение верхнего зубного ряда в области клыков и первых премоляров на 15,8±0,23%, при этом расстояние между первыми молярами больше нормы на 2,5±0,8%. При изучении сегментированных моделей выявлен вестибулярный наклон моляров на 12±2º относительно альвеолярного гребня. По результатам КЛКТ в трансверзальной проекции положение зачатков моляров вертикальное. При фонации переднеязычных и фрикативных звуков верхушка языка контактировала с альвеолярной частью нижней челюсти, спинка языка была приподнята, неподвижна, не имела контакта с нёбом, боковые поверхности языка контактировали с нёбной поверхностью моляров. После проведения аппаратного лечения низкое расположение верхушки и высокое положение спинки языка сохранялось только у 1 (2,5%) ребенка старшей возрастной группы, у 39 (97,5%) детей положение верхушки языка нормализовалось; во время фонации она упиралась в скат нёба, сохранялось высокое положение спинки языка, отмечался контакт с нёбом и отсутствие контакта с молярами у 35 (89,7%). После лечения фасцикуляции мышц преоральной области и крыла носа отмечены только у 2 (10,3%) детей. **Вывод**. Аномальное положение языка у детей с РГН способствует патологическому наклону верхних моляров. Нормализация положения языка у детей с РГН с помощью ортодонтических аппаратов способствует восстановлению миодинамического равновесия во рту: давление верхушки языка перенаправляется с нижней челюсти на верхнюю, что, с одной стороны, стимулирует рост верхней челюсти, с другой — способствует нормализации произношения фрикативных согласных. В процессе использования аппаратов для нормализации положения языка отмечается улучшение звукопроизношения и формирования речи.

* * *

Ортодонто-хирургическое лечение пациентов с дефектами и деформациями зубных рядов

В.Э. Козаченко

ФГБУ ЦНИИС и ЧЛХ Минздрава России, Москва, Россия

Актуальность. Мезиализация моляров нижней челюсти является сложной задачей, удлиняющей ортодонтическое лечение. Перемещение зубов с помощью брекет-системы после проведения пьезокортикотомии в комбинации со скелетной опорой позволяет сократить сроки ортодонтического лечения и устранить его негативные последствия, что является актуальным при лечении взрослых пациентов. **Цель исследования** — повышение эффективности лечения пациентов с дефектами зубного ряда в области первого моляра нижней челюсти с сохранившимися вторым и третьим молярами. **Материал и методы.** Проведено клинико-рентгенологическое обследование и ортодонтическое лечение с использованием брекет-системы Damon («Ormco», США) 28 пациентам (13 мужчин, 15 женщин) в возрасте 25—40 лет с дефектами зубного ряда в области первого моляра нижней челюсти с сохранившимися вторым и третьим молярами. На этапе постановки жестких дуг была проведена пьезокортикотомия и установлен мини-имплантат («Конмет», Россия). Для мезиализации моляров была использована закрывающая Ni-Ti-пружина силой 150 г. Всем пациентам до начала лечения после проведения пьезокортикотомии и завершения лечения была проведена конусно-лучевая компьютерная томография аппаратом Galileos («Sirona», Германия). С момента начала протракции моляров до полного перемещения зубов на протяжении 6—10 мес через каждые 2 нед проводилась активация эластических элементов и измерение расстояния между апроксимальными поверхностями второго премоляра и второго моляра с помощью штангенциркуля. Проведена статистическая обработка данных с помощью критерия достоверности Стьюдента. **Результаты.** Через каждые 2 нед у пациентов с дефектами зубного ряда в области первого моляра нижней челюсти с сохранившимися вторым и третьим молярами отмечалось сокращение расстояния между апроксимальными поверхностями второго премоляра и второго моляра на 0,55±0,05 мм. Скорость перемещения зубов в месяц была равна 1,1±0,1 мм, что является более высоким показателем в сравнении с перемещением зубов без проведения пьезокортикотомии (0,33±0,006 мм в месяц); Ravindra Nandaetall, 2013. Для закрытия пространства после удаления моляра, мезиодистальные размеры которого были равны 10 мм, требовалось 10±1 мес. Судить об изменении плотности кости после проведения пьезокортикотомии позволяли данные конусно-лучевой компьютерной томографии. Так, изначально плотность костной ткани на гребне альвеолярной кости была равна 1811±0,55 ед. по шкале Hounsfield, после проведения пьезокортикотомии — 1667±0,53 ед., что свидетельствует о снижении плотности кости. После завершения лечения пациентам также проводилась конусно-лучевая компьютерная томография, на которой было отмечено устранение мезиального наклона перемещаемых зубов в сторону дефекта, полное закрытие пространства и параллельность осей перемещаемых зубов с осями опорных зубов, что говорит о корпусном перемещении зубов. **Вывод.** Ортодонтическое лечение в комбинации с пьезокортикотомией и скелетной опорой является эффективным методом, позволяющим мезиализировать моляры нижней челюсти на место отсутствующего зуба и сократить срок лечения.

★ ★ ★

Оценка доступности и качества оказания стоматологической ортопедической помощи сельскому населению Омской области

Р.Э. Ерошенко

ФГБОУ ВО ОмГМУ Минздрава России, Омск, Россия

Актуальность. В настоящее время основные усилия при реформировании здравоохранения направлены на улучшение доступности, повышение качества и эффективности медицинской помощи. Одним из критериев оценки качества оказания медицинской помощи является самоанализ деятельности профессионального сообщества. В связи с этим возникает потребность комплексной и объективной оценки стоматологической ортопедической реабилитации, проводимой сельскому населению Омской области врачами стоматологами-ортопедами и зубными техниками. Обратная связь, полученная в результате социологического метода исследования, позволит наиболее точно определить пути совершенствования стоматологической ортопедической службы в сельских районах региона. **Цель исследования** — изучить мнение специалистов о доступности и качестве оказания стоматологической ортопедической помощи в сельских районах Омской области. **Материал и методы.** Исследование проводилось на базе поликлиник при центральных районных больницах в 10 районах Омской области путем анкетирования 15 врачей стоматологов-ортопедов и 18 зубных техников. Основу составили лица, имеющие стаж работы более 20 лет — 66,6% врачей стоматологов-ортопедов и 44,4% зубных техников. Опыт работы по специальности 10—14 лет есть у 6,7% опрошенных врачей и 16,7% зубных техников. Доля молодых специалистов (стаж менее 5 лет) среди стоматологов-ортопедов составила 13,3%, среди зубных техников — 16,7%. Для проведения опроса были разработаны специальные анонимные анкеты, состоящие из 13 вопросов, сгруппированных в несколько блоков: личная заинтересованность в получении профессиональных знаний и умений, удовлетворенность различными аспектами работы, применение технологий ортопедического лечения стоматологических больных, взаимодействие врача и зубного техника, оценка доступности и качества оказываемой помощи. Обработка полученных данных осуществлялась с помощью программы Microsoft Office Excel 2007. **Результаты.** Наибольшее количество респондентов (66,7% врачей стоматологов-ортопедов и 44,5% зубных техников) удовлетворены своими профессиональными знаниями и умениями в области применяемых ими технологий ортопедического лечения. При этом полученные данные свидетельствуют, что в сельских районах в большинстве случаев применяют протезирование посредством штампованных коронок и штампованно-паянных мостовидных протезов (93,3% врачей стоматологов-ортопедов и 100% зубных техников), протезирование съемными пластиночными протезами с кламмерной фиксацией при частичной потере зубов и съемными пластиночными протезами при полной потере зубов (в 100% случаев). Значительно реже используются цельнолитые (около 80% специалистов) и металлокерамические конструкции зубных протезов (53,3% врачей стоматологов-ортопедов и 16,7% зубных техников), а также съемные бюгельные протезы (более 60% специалистов). Стоит отметить, что все респонденты в значительной степени заинтересованы в освоении новых методик и технологий изготовления протезов, а также получении современных знаний по зубопротезированию. Наиболее предпочтительными формами повышения квалификации, по мнению участников опроса, являются семинары и конференции (93,3% врачей и 83,3% зубных техников). Вышесказанное говорит об имеющемся противоречии между мотивацией специалистов к освоению новых профессиональных компетенций и потенциальной возможностью их реализации в практике. При этом необходимо отметить недостаточное стремление данных специалистов к формальным подтверждениям уровня профессиональной квалификации — аттестации на квалификационную категорию (60% врачей и около 80% зубных техников, принявших участие в опросе, не имеют квалификационной категории). Высшую квалификационную категорию имеют лишь 33% врачей стоматологов-ортопедов и около 6% зубных техников. Учитывая, что большая часть всех опрошенных специалистов имеет стаж практической деятельности более 15 лет, данные показатели заслуживают внимания. Одним из значимых аспектов осуществления качественной стоматологической ортопедической помощи является наличие эффективной коммуникации между врачом и зубным техником. Рассматривая вопрос взаимодействия между специалистами, необходимо отметить, что самым распространенным коммуникативным средством для всех респондентов является непосредственный контакт. Передачу информации по почте или через курьера используют лишь 26,7% врачей-стоматологов-ортопедов и 5,6% зубных техников. Сеть Интернет применяют 5,6% зубных техников, цифровые фотографии для данной цели используют только 6,7% врачей стоматологов-ортопедов. Результаты опроса в 100% случаев показали отсутствие сложностей во взаимодействии между специалистами. Анализ удовлетворенности опрошенных специалистов различными аспектами профессиональной деятельности позволяет констатировать, что наибольшее количество претензий возникает к состоянию материально-технической базы. Так, 66,7% стоматологов-ортопедов и 77,8% зубных техников выразили мнение о целесообразности ее обновления и, следовательно, расширения технологических возможностей. Имеющейся системой морального и материального стимулирования, отношением руководства медицинской организации не удовлетворены 40% врачей и 61,1% зубных техников. При этом наибольшую удовлетворенность вызывает психологический климат в отделениях и взаимоотношения с коллегами (более 80% респондентов). Врачи стоматологи-ортопеды (26,7%) и зубные техники (50%) доступность помощи по зубопротезированию охарактеризовали как недостаточную. Удовлетворительный уровень качества проводимого протезирования зубов отметили лишь 26,7% врачей стоматологов-ортопедов и 22% зубных техников. Среди пожеланий

и рекомендаций респондентов основу составили: улучшение материально-технического оснащения, внедрение в лечебный процесс более современных технологий протезирования и обучение им специалистов, повышение заработной платы. **Вывод.** Для обеспечения доступности и качества стоматологической ортопедической помощи сельскому населению Омской области имеется необходимость и целесообразность проведения мероприятий по совершенствованию работы стоматологической ортопедической службы: создание региональных программ по привлечению молодых специалистов к работе в сельских районах, улучшение материально-технической базы медицинских организаций, внедрение в процесс оказания стоматологической ортопедической помощи современных технологий, обеспечение соответствующего уровня материального благополучия специалистов.

* * *

Оценка качества заполнения медицинской документации в частных медицинских организациях

А.К. Лапина

ФГБУ ЦНИИС и ЧЛХ Минздрава России, Москва, Россия

Актуальность. Основным документом для учета работы врача-ортодонта является медицинская карта ортодонтического пациента (форма 043-1/у), утвержденная приказом Минздрава РФ «Об утверждении унифицированных форм медицинской документации, используемых в медицинских организациях, оказывающих медицинскую помощь в амбулаторных условиях, и порядков по их заполнению» от 15.12.14 №834н. После выхода приказа прошло 2 года, в связи с чем чрезвычайно важно оценить применение этой карты в стоматологических медицинских организациях различной организационно-правовой основы и формы собственности в повседневной практике. **Цель исследования** — совершенствование контроля качества деятельности стоматологических медицинских организаций при диагностике зубочелюстных аномалий и деформаций. **Материал и методы.** С помощью разработанного на базе ЦНИИС и ЧЛХ Протокола экспертизы качества заполнения медицинской карты ортодонтического пациента (МКОП) при диагностике и лечении больных с аномалиями соотношения зубных дуг, на который было получено Свидетельство о депонировании объекта интеллектуальной собственности в реестре РАО КОПИРУС №015-004669 от 07.08.15, проведен ретроспективный анализ 94 МКОП, обратившихся в две частные стоматологические медицинские организации (СМО) г. Иваново: Стоматологический центр «Ствольгин» (СМО №1) — 28 карт и «Стоматология Перцева» (СМО №2) — 66 карт. Статистическая обработка и проверка правильности полученных данных проводилась с помощью программы Microsoft Office Excel 2007. **Результаты.** В ходе исследования обнаружены ошибки при ведении МКОП. При детальном анализе жалоб пациентов в СМО №1 отмечено, что 22 (78,6%) из 28 пациентов предъявляли только одну жалобу, у 6 (21,4%) пациентов было две жалобы на свое состояние здоровья. В СМО №2 61 (92,4%) пациент обратился только с одной жалобой, у 2 (3%) пациентов вовсе не было жалоб, у двоих отмечено 2 жалобы и только в 1 (1,5%) карте отмечено 3 жалобы пациента. Анализ характера жалоб показал, что большее число жалоб в обеих СМО было эстетического характера (в СМО №1 в 100% случаев, при этом врач-ортодонт отметил у 6 (21,4%) пациентов нарушение произношения звуков речи). В СМО №2 у 61 (92,4%) пациента были эстетические жалобы, у 1 (1,5%) пациента отмечена морфологическая жалоба, жалобы функционального характера описаны в 7,6% случаев, при этом ротовое дыхание выявлено у 5 (7,6%) пациентов, у 6 (9,1%) отмечено инфантильное глотание, у 2 (3%) выявлен бруксизм, нарушение в произношении звуков речи описано у 4 (6,1%) пациентов, у 2 пациентов нижняя челюсть была смещена вперед и у 2 (3%) в сторону, нарушения функции ВНЧС выявлены у 5 (7,6%) пациентов. При сборе анамнеза врач-ортодонт СМО №1 в МКОП отметил нарушения здоровья матери в 2 (7,1%) картах, рождение в срок описано в половине документации, отметка о виде вскармливания и описание прорезывания временных зубов и их смены присутствовало в 11 (39,3%) картах, наличие вредных привычек выявлено у 16 (57,1%) пациентов, в половине карт врач-ортодонт ставил отметку о том, что у пациентов нет врожденных аномалий развития челюстно-лицевой области (ЧЛО). Подробное описание перенесенных и сопутствующих заболеваний встретилось в 21 МКОП (75%), подробное описание проведенного ранее ортодонтического лечения было лишь в 5 МКОП (17,9%), в 23 МКОП описание было неполным. В СМО №2 данные анамнеза пациентов также были неполными, лишь в 2 картах стоматологического больного имелось описание нарушения здоровья матери, вида вскармливания, начала смены зубов и наличие врожденных аномалий развития ЧЛО. В 7 (10,6%) картах описано рождение пациента в срок, у 9 (13,6%) пациентов выявлены вредные привычки и в одной карте упомянуто о прорезывании первых временных зубов. Перенесенные и сопутствующие заболевания описаны подробно в 89,4% случаев, подробное описание проведенного ранее ортодонтического лечения встретилось в 19 (28,8%) картах, в 8 (12,1%) оно было неполным и в 39 (59,1%) картах оно отсутствовало вовсе. Внешний осмотр лица пациентов был отмечен в обоих СМО частично: в СМО №1 описание лиц пациентов в анфас было полным только в 3 (10,7%) МКОП, в 25 (89,3%) оно было неполным; описание лица в профиль было неполным в 27 (40,9%) и в 1 карте оно отсутствовало. При осмотре рта пациентов в СМО №1 описание слизистой оболочки рта встретилось в 27 МКОП (96,4%), описание прикрепления уздечки верхней губы, уздечки языка отмечено лишь в 3 (10,7%) картах, описание уздечки нижней губы и описание языка отмечено в 2 (7,1%) картах, преддверия рта отмечено только в 1 МКОП (3,6%). В СМО №2 прикрепление уздечки верхней губы описано у 27 (40,9%) пациентов, прикрепление уздечки нижней губы — у 25 (37,9%) пациентов, уздечка языка описана в 14 (21,2%) картах, сам язык — только в 4 (6,1%) картах, преддверие рта описано в 17 (25,8%) картах, слизистая оболочка рта пациентов описана у 52 (78,8%) пациентов от общего числа карт. **Вывод.** В 59,6% случаев в стоматологических медицинских организациях г. Иваново врачи-ортодонты не уделяют должного внимания описанию жалоб, сбору анамнеза, осмотру пациентов, по записям в медицинских картах сложно понять был ли проведен весь необходимый перечень диагностических мероприятий для подтверждения той или иной ортодонтической патоло-

гии. Подобное заполнение медицинской карты ортодонтического пациента порой позволяет экспертам усомниться в правильности постановки диагноза конкретному пациенту.

* * *

Сравнительная оценка качества жизни пациентов при хирургическом ортогнатическом лечении

А.Ш. Хасянов

ФГБУ ЦНИИС и ЧЛХ Минздрава России, Москва, Россия

Актуальность. В современном мире интерес к изучению взаимосвязи качества жизни и здоровья возрастает, под этим подразумевают сочетание условий жизнеобеспечения и состояния здоровья, позволяющих достичь физического, психического, социального благополучия. Оценка качества жизни, сделанная самим пациентом, является ценным и надежным показателем его общего состояния в совокупности с традиционным медицинским заключением, сделанным врачом, и позволяет составить полную и объективную картину болезни, а также узнать отношение пациента к своему заболеванию и назначенному лечению. **Цель исследования** — провести сравнительную оценку качества жизни пациентов при хирургическом ортогнатическом лечении. **Материал и методы.** С помощью опросника OHIP-14 опрошены 113 пациентов, в том числе 68 (60,2%) женщин и 45 (39,8%) мужчин, средний возраст которых составил 38,5±11 лет. Показаниями для ортогнатических операций были аномалия соотношения зубных дуг (дистальный и мезиальный прикус) и деформация лицевого скелета после переломов и травм. Исследование проводилось перед операцией, на следующий день после нее и через 6 мес. Статистическая обработка и проверка правильности полученных данных проводилась с помощью программы Microsoft Office Excel 2007. **Результаты.** Уровень качества жизни обследованных больных, страдающих челюстно-лицевыми аномалиями, определялся с помощью опросника OHIP-14. Оценка динамики суммарного балла опросника показала, что до операции его значение в группе обследуемых составило 33,6±4 балла. Сразу после операции уровень данного показателя увеличился и составил 45,6±5,2 балла, что было достоверно выше (p<0,05) исходной оценки и свидетельствовало об ухудшении качества жизни в целом. Через 6 мес после проведенного хирургического лечения значение данного показателя снизилось до 21,1±4,3 балла и было значимо ниже (p<0,05) соответствующих значений до лечения и сразу после лечения, что отражало существенное повышение качества жизни этих пациентов в отдаленном периоде. Оценка динамики показателя домена «Проблемы при приеме пищи» показала, что до операции его значение в группе обследованных составило 9,1±1,7 балла, сразу после проведенного хирургического лечения уровень этого показателя возрос и составил 13,9±2,1 балла, т.е. было значимо выше (p<0,05), чем до лечения, что свидетельствовало о наличии проблем у этих пациентов с приемом пищи. Через 6 мес после проведенного хирургического лечения значение данного показателя уменьшилось до 6,5±1,1 балла, что отражает повышение их качества жизни. Оценка динамики показателя домена «Проблемы в общении» свидетельствовала, что до операции его уровень у обследованных пациентов составил 9,6±2 балла. После операции значение показателя возросло до 13,0±1,8 балла, но значимо не отличалось от исходного уровня. Через 6 мес после хирургического лечения его уровень снизился до 5,2±0,8 балла, что было значимо ниже (p<0,05) этих показателей до лечения и сразу после операции, что отражало снижение выраженности проблем общения у пациентов. Оценка динамики показателя домена «Проблемы в повседневной жизни» продемонстрировала, что его исходное значение до операции составило 14,9±2,2 балла. После операции значение показателя возросло до 18,8±4,1 балла, хотя при этом достоверных отличий от показателя до операции выявлено не было. Спустя 6 мес после хирургического лечения его уровень снизился до 9,5±1,8 балла и был значимо ниже (p<0,05) соответствующих значений до лечения и сразу после операции, что отражало снижение у пациентов выраженности проблем в повседневной жизни. **Вывод.** Использование критериев качества жизни в современной стоматологии особенно важно в изучении комплексного отношения пациента к своему заболеванию. Анализируя показатели доменов в различные жизненные периоды больных, страдающих челюстно-лицевыми аномалиями, установлено, что показатели всех доменов возросли после операции, а через 6 мес их значения значительно уменьшились по сравнению с показателями до лечения и после операции. Снижение показателей (практически в 2 раза) произошло в домене «Проблемы в повседневной жизни». Таким образом, повышение качества жизни респондентов через 6 мес после хирургического вмешательства произошло в основных жизненных сферах человека.

★ ★ ★

Читайте в следующем номере:

- Ретроспективный анализ результатов лечения пациентов с деструктивными процессами в зоне корней моляров нижней челюсти
- Влияние морфологии зубов на биоэлектрическую активность жевательных мышц
- Фибромиксоидная саркома верхней челюсти
- Характеристика микробиоценозов поддесневой биопленки и содержимого кишечника при хроническом генерализованном пародонтите у пациентов с метаболическим синдромом

parodontax®

зубная паста, которая удаляет зубной налет в труднодоступных местах[1]

НА 31.8%
БОЛЕЕ ЭФФЕКТИВНОЕ УДАЛЕНИЕ ЗУБНОГО НАЛЕТА*
на язычной поверхности зуба
(p = 0,0011)

НА 55,8%
БОЛЕЕ ЭФФЕКТИВНОЕ УДАЛЕНИЕ ЗУБНОГО НАЛЕТА*
между зубами
(p = 0,0007)

Реклама

Включите зубную пасту parodontax® в число Ваших рекомендаций пациентам, чтобы помочь им предотвратить заболевания десен[2,3]

* процентное превосходство зубной пасты **parodontax®** в сравнении с зубной пастой, не содержащей бикарбонат натрия, согласно модифицированному индексу зубного налета Турески по расположению зубов

Список литературы:

1. Akwagyriam I, *et al.* Poster 174485 presented at the International Association of Dental Research, Seattle, WA. March 2013.
2. Yankell SL, *et al.* J Clin Dent 1993;4(1):26–30. 3. Data on file, RH01530, January 2013.

parodontax® является зарегистрированной торговой маркой, другие элементы дизайна также являются торговыми марками, принадлежащими группе компаний ГлаксоСмитКляйн.
АО «ГлаксоСмитКляйн Хелскер», РФ, 123317, г. Москва, Пресненская наб., д. 10. Тел. +7 (495) 777-98-50.
Материал предназначен для сотрудников системы здравоохранения. CHRUS/CHSENO/0074/15e